FACULTÉ DE MÉDECINE DE PARIS

ANNÉE 1969

THÈSE

No 606

POUR LE

DOCTORAT EN MÉDECINE

(Diplôme d'État)

PAR

PRAUD Élisabeth

née le 3 février 1939 à Bordeaux

Interne des Hopitaux de Paris

Présentée et soutenue publiquement le 1969

CRISES CONVULSIVES RÉVÉLATRICES DES TUMEURS CÉRÉBRALES CHEZ L'ENFANT

à propos de quarante-cinq cas

Président : Professeur S. THIEFFRY

FACULTÉ DE MÉDECINE DE PARIS

ANNÉE 19 — N° —

THÈSE

POUR LE

DOCTORAT EN MÉDECINE

(Diplôme d'État)

PAR

PRAUD Élisabeth

née le 3 février 1939 à Bordeaux

Interne des Hopitaux de Paris

Présentée et soutenue publiquement le *196*

CRISES CONVULSIVES RÉVÉLATRICES DES TUMEURS CÉRÉBRALES CHEZ L'ENFANT

à propos de quarante-cinq cas

Président: Professeur S. THIEFFRY

UNIV.
LEIDEN
BIBL.

1er/3/1968

PROFESSEURS HONORAIRES :

MM. Alajouanine (T.), Bénard (H.), Bernard (E.), Binet (L.), Bulliard (H.), Cathala (J.), Chabrol (E.), Chailley-Bert (P.), Cheymol (J.), Coste (F.), Debré (R.), Dechaume (M.), Galliard (H.), Gaudard d'Allaines (F.de), Gennes (L. de), Giroud (A.), Hazard (R.), Heuyer (G.), Lacomme (M.), Lamy (M.), Laroche (G.), Lelong (M.), Lévy (Melle J.), Lévy-Solal (E.), Lian (C.), Maduro (R.), Marchal (G.), Mathieu (P.), Monod (R.), Moreau (R.), Moulonguet (P.), Pasteur Vallery-Radot, Petit-Dutaillis (D.), Piédelièvre (R.), Quénu (J.), Renard (G.), Senèque (J.), Strohl (A.), Tanon (L.), Turpin (R.), Verne (J.).

DOYEN ..... Georges BROUET

1er ASSESSEUR ..... Daniel BARGETON
2e ASSESSEUR ..... Jean GOSSET

A. - CHAIRES DE SCIENCES FONDAMENTALES

	MM.
Anatomie	DELMAS (A.)
—	HUARD (P.)
à titre personnel	CABROL (Ch.)
- -	OLIVIER (G.)
Anatomie et Cytologie pathologiques	DELARUE (J.)
à titre personnel	NEZELOF (Ch.)
- -	ORCEL (L.)
Biochimie Médicale	JAYLE (M.F.)
- -	DESGREZ (P.)
- -	POLONOVSKI (J.)
Chimie Pathologique	SCHAPIRA (G.)
à titre personnel	CARTIER (P.)
- -	DREYFUS (J.Cl.))
Biologie médicale (à titre personnel)	BOURLIERE (F.)
- -	HARTAMANN (L.)

Digitized by the Internet Archive
in 2026

https://archive.org/details/IA41552226_0002

MM.

Biophysique médicale ..... BUGNARD (L.)
- - ..... DJOURNO (A.)
- - ..... DOGNON (A.)
à titre personnel ..... KELLERSHOHN (L.)
- - ..... GOUGEROT (L.)
- - ..... ROUCAYROL (J.Cl.)

Cancérologie expérimentale ..... MATHE (G.)

Génétique fondamentale ..... LEJEUNE (J.)

Histologie et Embryologie ..... COUJARD (R.)
- - ..... TUCHMANN-DUPLESSIS (H.)
à titre personnel ..... RACADOT (J.)

Microbiologie ..... FASQUELLE (R.)

Bactériologie et virologie ..... TOURNIER (P.)
à titre personnel ..... BARBIER (P.)

Parasitologie ..... LARIVIERE (M.)

Pathologie expérimentale et comparée ..... MERKLEN (F.P.)
à titre personnel ..... LOEPER (J.)

Pharmacologie ..... BOISSIER (J.R.)
- ..... LECHAT (P.)

Physiologie ..... BARGETON (D.)
- ..... MALMEJAC (J.)
- ..... PARROT (J.)
à titre personnel ..... DEJOURS (P.)

Physiologie et biologie appliquée aux sports .. SCHERRER (J.)

B. - CHAIRES DE SCIENCES CLINIQUES

1° MEDECINE

Biologie médicale ..... FAUVERT (R.)

Histoire de la Médecine et de la Chirurgie .... COURY (Ch.)

Hygiène et Médecine préventive ..... BOYER (J.)

MM

Médecine du Travail ..... DESOILLE (H.)

Médecine légale, droit médical et
déontologie ..... DEROBERT (L.)

Pathologie Exotique ..... BRUMPT (L.C.)

Pathologie Médicale ..... BUGE (A.)

- - ..... BRICAIRE (H.)

- - ..... CORNET (A.)

- - ..... HOUSSET (E.)

- - ..... LAROCHE (Cl.)

à titre personnel ..... AZERAD (E.)

- - ..... BOUR (H.)

- - ..... BROCARD (H.)

- - ..... CAROLI (J.)

- - ..... FACQUET (J.)

- - ..... LAMBLING (A.)

- - ..... LAUNAY (Cl.)

- - ..... PAYET (M.)

- - ..... PERRAULT (M.)

- - ..... SIGUIER (F.)

- - ..... WORMS (R.)

- - ..... BOUVIER (J.)

Pathologie respiratoire ..... TURIAF (J.)

Pathologie et Thérapeutique générales ..... MAURICE (P.)

Thérapeutique ..... LAMOTTE (M.)

Thérapeutique appliquée ..... MARCHE (J.)

Chaires de Cliniques:

Clinique cardiologique (Boucicaut) ..... LENEGRE (J.)

- - (Broussais) ..... SOULIE (P.)

Clinique dermatologique (Saint-Louis) ..... DUPERRAT (F.)

Clinique des maladies cutanées et syphilitiques (Saint-Louis) ..... DEGOS (R.)

Clinique endocrinologique (Pitié) ..... DECOURT (J.)

Clinique des maladies Infectieuses (Claude-Bernard)..... MOLLARET (P.)
à titre personnel ..... BASTIN (R.)

Clinique des maladies mentales et de l'encéphale (Sainte-Anne)..... DELAY (J.)
à titre personnel (neuro-psychiatrie). PICHOT (P.)

Clinique des maladies du système nerveux (Salpêtrière)..... CASTAIGNE (P.)

Clinique neurologique (Salpêtrière) ..... GARCIN (R.)
à titre personnel ..... LHERMITTE (F.)

Clinique de neuro-psychiatrie infantile (Salpêtrière) ..... MICHAUX (L.)

Clinique des maladies du sang (Broussais) ..... BERNARD (J.)
à titre personnel (hématologie) ..... ANDRE (R.)
- - - ..... BOUSSER (J.)
- - - ..... DREYFUS (B.)

Cliniques médicales
- Bicêtre ..... DEPARIS (M.)
- Broussais ..... MILLIEZ (P.)
- Cochin ..... PEQUIGNOT (H.)
- Hôtel-Dieu ..... BARIETY (M.)
- Pitié ..... DREYFUS (G.)
- Saint-Antoine ..... BOUDIN (G.)
- - ..... CONTE (M.)
- - ..... KOURILSKY (R.)

Clinique Médicale propédeutique (Broussais) ... JUSTIN-BESANÇON (L.)

Clinique Thérapeutique médicale (Saint-Antoine) ..... LEMAIRE (A.)

Clinique et séméiologie médicales
(Antoine-Chantin) ..... DOMART (A.)
Séméiologie médicale (Lariboisière) ..... BOUVRAIN (Y.)
- - (Pitié) ..... RAMBERT (P.)
- - (Rothschild) ..... WOLFROM (R.)

Clinique d'hydrologie et de Climatologie (Bichat) .. DEBRAY (Ch.)
à titre personnel ..... GIBERTON (A.)

Clinique médico-sociale du diabète sucré et des
maladies métaboliques (Hôtel Dieu) ..... DEROT (M.)

Clinique néphrologique (Necker) ..... HALBURGER (J.)
à titre personnel ..... RICHET (G.)
- - ..... CROSNIER (J.)

Clinique de Génétique médicale (Enfants Malades) ... ROYER (P.)
Clinique des maladies des enfants (Enfants malades). MOZZICONACCI (P.)
Clinique médicale infantile et de pédiatrie sociale.
(Enfants malades) ..... MARIE (J.)
Clinique de pédiatrie (Trousseau) ..... BRISSAUD (H.)
à titre personnel ..... LESOBRE (R.)

Clinique de pédiatrie et de puériculture
(Saint-Vincent de Paul) ..... THIEFFRY (S.)

Hygiène et clinique de la première enfance
(Trousseau) ..... LAPLANE (R.)
à titre personnel ..... POLONOVSKI (Cl)

Clinique de pneumo-phtisiologie (Laennec) ..... BROUET (G.)
à titre personnel ..... KREIS (B.)
- - ..... LEYER (A.)

Clinique de rééducation motrice ..... GROSSIORD (A.)

Electroradiologie ..... LEDOUX-LEBARD (H.)
- ..... LEFEBVRE (J.)

Radiologie médicale ..... DESGREZ (H.)
à titre personnel ..... FISCHGOLD (H.)
- - ..... TUBIANA (M.)
- - ..... CHERIGIE (E.)

Clinique de rhumatologie médicale et sociale
(Cochin) ..... DELBARRE (F.)
Clinique rhumatologique (Lariboisière) ..... SEZE (S. de)

Clinique toxicologique (Fernand-Widal) ..... GAULTIER (M.)

2° CHIRURGIE

Anesthésiologie ..... VOURC'H (G.)

Pathologie chirurgicale ..... LAURENCE (G.)
- - ..... KUSS (R.)
- - ..... N...
à titre personnel ..... RAMADIER (J.)

Physiologie et pathologie obstétricales ..... MORIN (P.)

Technique chirurgicale et chirurgie expérimentale.. MONSAINGEON (A.)

Chaires de Cliniques :

Clinique carcinologique (Gustave-Roussy) ..... DENOIX (P.)
Clinique carcinologique chirurgicale (Necker) ..... REDON (H.)
à titre personnel ..... BREHANT (J.)

		M.
cliniques Chirurgicales	Beaujon	LORTAT-JACOB (J.L)
	-	BAUMANN (J.)
	Cochin	LEGER (L.)
	Hôtel-Dieu	PATEL (J.)
	Saint-Antoine	GOSSET (J.)
	Salpêtrière	SICARD (A.)
	Tenon	CHEVIER (Cl.)
Clinique thérapeutique chirurgicale (Vaugirard)		ROUX (M.)
Séméiologie et clinique chirurgicales (Broussais).		POILLEUX (F.)
- - - (Saint-Louis)		DESLYRE (J.)
Clinique chirurgicale orthopédique et traumatologique (Cochin)		MERLE d'AUBIGNE (R.)
Clinique chirurgicale orthopédique et traumatologique (Foch)		PADOVANI (P.)
Clinique chirurgicale orthopédique et traumatologique (Beaujon)		CAUCHOIX (J.)
Clinique traumatologique et orthopédique (Raymond-Poincaré)		JUDET (R.)
Clinique de chirurgie infantile et orthopédique (Enfants-Malades)		FEVRE (M.)
à titre personnel		CHIGOT (P.-L.)
Clinique de chirurgie cardio-vasculaire (Broussais)		DUBOST (Ch.)
Clinique de chirurgie thoracique (Laennec)		MATHEY (J.)
à titre personnel		GAUDART D'ALLAINES (Cl de)
Clinique chirurgicale et gynécologique (Broca) ...		HUGUIER (J.)
Clinique obstétricale (Beaudelocque)		LEPAGE (F.)
- - (Saint-Antoine)		MERGER (R.)
Clinique obstétricale et gynécologique (Port-Royal)		VARANGOT (J.)

	MM.
Clinique de neuro-chirurgie (Pitié)	DAVID (M.)
à titre personnel	LEBEAU (J.)
Clinique ophtalmologique (Cochin)	BREGEAT (P.)
- - (Hôtel-Dieu)	OFFRET (G.)
Clinique oto-rhino-laryngologique (Lariboisière)...	AUBRY (M.)
Clinique stomatologique (Salpétrière)	CERNEA (P.)
Clinique urologique (Cochin)	ABOULKER (P.)
- - (Necker)	COUVELAIRE (R.)

C. - PROFESSEURS SANS CHAIRE

	MM.		MM.
Anatomie	GILLOT (Cl)	Médecine Générale....	AUSSANNAIRE (M.)
Anatomie pathologique.	GOUYGOU (Ch)	Maladies infectieuses	DUPONT (V.)
Bactériologie	CHRISTOL (D.)	Neuro-psychiatrie ...	TARDIEU (G.)
Bactériologie	LE MINOR (L.)	Pédiatrie	ROSSIER (A.)
Biochimie médicale ...	CARTIER (P.) GONNARD (P.) NORDMANN (J.)	Physique médicale ..	COURSAGET (J.) GREMY (F.) PELLERIN (P.)
Chirurgie	CERBONNET (G)	Physiologie	DURAND (J.) GIRARD (Fr.) HUGELIN (A.)
Hématologie	BESSIS (M.) BILSKI-PASQUIER(G)	Stomatologie	CHAPUT (Mme A.)
Hygiène	BLANCHER (G.) COMBEMAURST (Mme M.)	Pharmacologie	SCHMITT (H.)
Médecine Légale	CECCAL (P.) MADENGUE (A.) FOURNIER (E.)		

D. - PROFESSEURS DETACHES DANS LES UNIVERSITES ETRANGERES

	MM.
Pathologie chirurgicale	RUDLER (J.) Pr. s. ch.

E. - PROFESSEURS ASSOCIES

	MM.
Hormonologie	MORICARD (R.)
Statistique médicale et épidémiologie	SCHWARTZ (D.)
Néphrologie	MAXWELL (M.)

Secrétaire général de la Faculté	M. LENA (J.)
Conseiller administratif	Mlle CHAINTREUIL (G.)
Conservateur en chef de la Bibliothèque. Conservateur du musée d'Histoire de la Médecine	M. le Docteur HAHN (A.)
Conservateurs	Mme FORGET (F.) Mlles DUMAITRE (P.), LAURENT (H.) LE NOIR (G.)
Bibliothécaires	Mmes CONTET (J.). Mlles DUROZOY (M.F.), ROBERGE (D.). LE QUANG LINH (G.), REUGE (M.)

Par délibération en date du 9 décembre 1798, l'Ecole a arrêté que les opinions émises dans les dissertations qui lui seront présentées, doivent être considérées comme propres à leurs auteurs et qu'elle n'entend leur donner aucune approbation ni improbation.

Je dédie cette Thèse

A mes Parents

A ma Famille

A mes Amis

Je ne saurais dire tout ce que

je dois à leur présence,

leur affection et leur amitié.

A mon Maître et Président de Thèse

Monsieur le Professeur S. Thieffry

En témoignage de ma profonde gratitude
pour l'accueil bienveillant qu'il m'a toujours
réservé et pour la grande expérience clinique
dont il a su me faire profiter

A Monsieur le Professeur G. Lyon

A Monsieur le Docteur J. Aicardi

A Madame le Docteur Mises

A Madame le Docteur Lerique

A Madame le Docteur Lepintre

qui m'ont inspiré le sujet de cette Thèse
et m'ont aidée de leurs conseils
tout au long de sa rédaction
qu'ils me permettent de leur dire ici
toute ma reconnaissance.

A mes Maîtres pendant mon Internat

Monsieur le Professeur G. Lepercq

Monsieur le Professeur R. Mallet

Monsieur le Professeur R. Kourilsky

Madame le Docteur L. Georges-Janet

Monsieur le Professeur M. Aussanaire

Monsieur le Professeur R. Laplane

Monsieur le Docteur J. Nouaille

A mes Maîtres dans les Hôpitaux Privés

Monsieur le Docteur C. Rendu

Monsieur le Docteur H. Boissière

Qu'ils veuillent bien trouver ici l'expression de toute ma gratitude pour leur enseignement et leur sollicitude à mon égard.

A mes Maîtres pendant mon Externat

Monsieur le Professeur E. Bernard

Monsieur le Professeur R. Merle d'Aubigné

Monsieur le Professeur F. Coste

Monsieur le Professeur J. Vignalou

Monsieur le Professeur M. Deparis

Qu'ils soient ici remerciés de tout ce qu'ils m'ont appris et de la grande gentillesse qu'ils m'ont toujours témoignée.

A tous ceux qui, pendant mes années d'Externat

et d'Internat, m'ont conseillée et m'ont

fait profiter de leur expérience.

I N T R O D U C T I O N

Il est communément admis que l'épilepsie de l'enfant est rarement d'origine tumorale. Mais il est également connu que les tumeurs cérébrales de l'enfant se révèlent souvent par des crises convulsives. C'est pourquoi, il nous a paru intéressant d'étudier 45 cas de tumeurs cérébrales sus-tentorielles de l'enfant, dont 37 tumeurs hémisphériques. Notre but a été de définir si certains arguments cliniques, radiologiques, électroencéphalographiques, pouvaient permettre de distinguer ces crises convulsives d'étiologie tumorale des autres crises convulsives de l'enfant. C'est à dire que nous avons voulu savoir si certains faits pouvaient, devant des crises convulsives de l'enfant, conduire à suspecter une tumeur et poser l'indication d'explorations neuro-radiologiques.

Notre matériel d'étude est constitué de 45 cas de tumeurs cérébrales révélées par des crises convulsives, opérées pour la plus grande partie d'entre elles à l'Hôpital des Enfants-Malades, et pour quelque unes à l'Hôpital de la Pitié ou à l'Hôpital Foch. Le nombre de cas opérés aux Enfants-Malade s'élève à 41 - pour la période qui s'écoule de 1949 à 1969, c'est à dire sur 20 ans. Pendant cette période furent opérées dans le même hôpital, 207 tumeurs sus-tentorielles, dont 85 tumeurs hémisphériques - sur les 41 tumeurs révélées par des crises convulsives, 33 étaient des tumeurs hémisphériques. Nous pouvons donc dire que presque 20 % (41 / 207) des tumeurs sus-tentorielles opérées pendant cette période se sont révélées par des crises convulsives, ce chiffre s'élève à 38 % (33 / 85) si l'on considère les tumeurs hémisphériques.

Nous rapporterons tout d'abord séparément nos 45 observations.

Nous essaierons ensuite, en les analysant, d'en dégager les points communs sur le plan clinique, radiologique, et électroencéphalographique.

Nous verrons alors si ces points communs peuvent être retenus comme ayant une valeur diagnostique spécifique de l'étiologie tumorale d'une comitialité.

O B S E R V A T I O N S

Observation n° 1 - B... Catherine

née le 11 janvier 1967

Pas d'antécédents personnels, ni familiaux de comitialité.

Les premiers faits anormaux sont notés en mars 68 à 14 mois : l'enfant, en marchant, s'arrête parfois brutalement, immobile, les yeux fixes. La durée des malaises est brève, mais leur fréquence augmente : d'abord un par jour, puis plusieurs.

Le 8 juin, à 18 mois, survient la première crise convulsive : crise tonique avec flexion des membres supérieurs, extension des membres inférieurs, accompagnée de quelques clonies et semble-t-il, de perte de connaissance et d'émission d'urines.

L'enfant est aussitôt hospitalisée à l'Hôpital de Mantes où l'on constate :

- une parésie gaciale gauche
- un E.E.G. très anormal : très asymétrique, avec à droite une activité beaucoup plus ample et plus lente qu'à gauche - ondes de 1 à 1,5 cycle/seconde. Dans le sommeil, activité critique de la région rolando-temporale droite. Puis au cours d'un épisode critique clinique (regard fixe) surviennent sur tout l'hémisphère droit des pointes rapides et des ondes très lentes et de très haut voltage.

L'enfant est alors adressée à l'Hôpital Saint-Vincent de Paul avec la suspicion d'une néoformation intra-cranienne, le 24.6.68. On constate à cette date une très discrète paralysie faciale gauche, et peut-être un déficit transitoire du membre supérieur gauche.

Le F.O. est normal, de même que la radio du crâne et le L.C.R.

L' E.E.G. du 26.6.68 (18 jours après la crise) est encore très altéré : rythme de base bien visible à gauche, peu fourni à droite, non réactif. Très importantes ondes lentes polymorphes de rythme delta, à maximum postérieur droit.

Une encéphalographie gazeuse est donc faite. Elle montre un

important refoulement du 3e ventricule et des ventricules latéraux vers la gauche. Le ventricule latéral droit est comprimé, le corps ventriculaire aminci, la corne temporale dilatée refoulée en dedans.

L'artériographie carotidienne droite confirme l'existence d'une tumeur temporale droite de très gros volume.

L'enfant est opérée le 22.7.68 : volumineuse tumeur envahissant tout le lobe temporal. L'intervention consiste finalement en une lobectomie temporale complète.

L'examen histologique montrera qu'il s'agit d'un glioblastome.

L'évolution post-opératoire est rapidement défavorable :

- compliquée d'abord par une réaction méningée aseptique.
- à partir du 24 aout, l'enfant tombe dans le coma et une hémiplégie droite survient, mal expliquée d'ailleurs - envahissement controlatéral ? complication hémorragique ? l'enfant meurt le 30 aout.

Observation n° 2 - J... Denis

né le 17 janvier 1956

Spasmes du sanglot à l'âge de 1 an.

Premières manifestations pathologiques en mai 63 : apparition de mouvements de protrusion à la machoire inférieure avec hypersialorrhée - par accès durant 20 à 25 secondes, se répétant 2 fois par jour. L'enfant sent venir sa crise.

Progressivement de nouveaux symptomes apparaissent au cours des crises : flexion des doigts sur le pouce et flexion du membre supérieur gauche avec incurvation à gauche du tronc. L'enfant ne perd pas connaissance, mais tombe s'il n'est pas retenu. On parle à l'époque de tétanie et l'enfant reçoit un traitement calcique. Des troubles du caractère, instabilité, agressivité sont remarqués par les parents.

En juin 63, les crises se répétant, l'enfant est hospitalisé à

Poitiers.

Les crises consistent en mouvements de machonnement et clignements des paupières, sans perte de connaissance. Elles durent environ une minute et surviennent plusieurs fois par jour. Le L.C.R. et le F.O. sont normaux. L' E.E.G. montre de rares séquences lentes dépourvues de latéralisation précise, même au décours immédiat d'une crise. L'enfant fait une crise généralisée le 8.7.

L'enfant est alors adressé à l'Hôpital Saint Vincent de Paul

- l'examen neurologique est normal
- la radio du crâne montre une lacune de la voûte cranienne à limites peu nettes, pariétale droite.
- L'E.E.G. montre un tracé hyperactif à droite avec quelques ondes lentes dans la région temporale droite.
- l'artériographie carotidienne droite est normale - la gammagraphie montre une zone de fixation accrue : pariétale droite.

On pense surtout à un cholestéatome.

L'enfant reçoit un traitement de Gardénal, en attendant l'intervention, dont on ignore l'action.

L'intervention a lieu le 25.IX.63 : on trouve une tumeur siègeant dans la zone rolandique, de la taille d'un marron. L'os en regard est transparent mais intact.

L'examen histologique montre qu'il s'agit d'un glioblastome.

L'évolution est favorable pendant cinq ans.

L'enfant n'a aucun déficit moteur, ne fait aucune crise comitiale sous traitement barbiturique.

Les E.E.G. successifs sont peu perturbés :

- tracé presque normal en X.63, à part de rares ondes lentes droites
- quelques séquences de rythme très rapide à droite, en I.64
- tracé normal en IV.66 et V.67.

Mais en juillet 68, apparait un déficit moteur des doigts de la main gauche. L'enfant est réhospitalisé.

On constate une parésie de la main gauche et une parésie faciale

gauche. La radio du crâne ne montre pas de disjonction des sutures, mais le F.O. révèle un oedème papillaire avec une dilatation veineuse et quelques hémorragies. L'écho médian est dévié. L'E.E.G. montre un foyer delta rolandique temporal droit. Le diagnostic de récidive est donc évident.

L'enfant est opéré à nouveau : la tumeur est très hémorragique.

Il reste cette fois des séquelles motrices : paralysie faciale gauche discrète, hémiplégie gauche prédominant au membre supérieur et laissant la marche possible.

Un traitement radiothérapeutique a été effectué.

Pour l'instant, l'enfant va bien.

Observation n° 3 - L... Claudette

née le 10 novembre 1956.

Pas d'antécédents personnels ni familiaux de comitialité.

Première crise convulsive en mai 1964 - l'enfant à 8 ans.

Il s'agit de crises faciales droites, se répétant 2 à 3 fois par semaine - Un E.E.G. fait conclure à une comitialité certaine. L'enfant reçoit un traitement d'Alepsal - et les crises s'espacent.

En juillet et aout 64, les crises deviennet plus fréquentes : plusieurs par jour. Le traitement est modifié : du Dihydan et du Largactyl sont adjoints à l'Alepsal. Un mois plus tard, l'E.E.G. montre des ondes lentes irrégulières (2 à 4 cycles par seconde) du côté gauche et la radio du crâne montre une hyperdensification de la voûte dans la région pariétale gauche. Le traitement est à nouveau modifié : Gardénal et Nysoline.

En janvier 65, l'enfant est adressée dans un établissement spécialisé pour enfants comitiaux. Là pendant 6 mois, elle ne fait aucune crise, puis les crises reprennent, pour devenir plus fréquentes, une tous les 15 jours en novembre 66. En même temps, elles se modifient :

- crises algo-parétiques du membre supérieur droit avec impression de faiblesse du membre inférieur droit sans chute.

- crises généralisées et crises limitées à la face.

L'aspect E.E.G. pendant ces deux années est variable :

- ondes lentes polymorphes parfois bilatérales mais prédominant dans la région pariéto-temporale gauche, en septembre et octobre 65.
- en novembre 65 et avril 66, cette asymétrie n'est plus apparente.

(l'enfant reçoit alors Trinuride, Valium, Gardénal, et Mysoline)

- en novembre 66 : ondes lentes postérieures bilatérales mais prédominant à gauche. Le même aspect est retrouvé en mai 67.

En juillet 67, on remarque une tuméfaction pariéto-temporale gauche avec hypervascularisation superficielle et l'E.E.G. montre un foyer d'ondes lentes de rythme delta temporal gauche. Une radio du crâne montre une destruction de la voûte de la région temporo-pariétale gauche avec voussure cranienne de ce côté - et disjonction des sutures. L'examen du F.O. révèle d'ailleurs un oedème à gauche et un flou papillaire à droite.

L'enfant est alors hospitalisée à Saint Vincent de Paul en aout 67, c'est à dire plus de trois ans après le début des crises comitiales.

Elle se plaint de céphalées de l'hémicrâne gauche parfois nocturnes au cours desquelles surviennent de temps en temps des vomissements. L'examen clinique révèle une asymétrie cranio-faciale avec pseudo-exophtalmie gauche, et une fatiguabilité du côté droit sans déficit moteur objectif certain. Le F.O. montre un oedème bilatéral, l'E.E.G. un tracé perturbé mais de façon moins localisé que quelques semaines auparavant : ondes lentes bilatérales, bouffées d'ondes aigues à maximum droit, activité de fond ample aigue, peu réactive.

L'intervention à lieu le 1er septembre 67 : on trouve un méningiome du volume d'une orange de la région coronale gauche, l'os envahi est très aminci.

En période post-opératoire, on constate une hémiparésie droite, une hémianopsie latérale homonyme, une aphasie mixte avec prédominance des troubles d'expression, une dyslexie importante.

Cinq mois après l'intervention l'hémiparésie a regressé, ne gêne pas la marche, l'aphasie également régresse. L'enfant reçoit toujours un traitement anti-comitial - Gardénal et Dihydan, il semble qu'elle ne fasse pas ou que peu de crises depuis l'intervention.

Observation n° 4 - M... Joël

né le 19 mars 1950

A été réanimé, à la naissance. A fait une chute sur le crâne à l'âge de 18 mois, suivie d'une perte de connaissance de cinq minutes (s'agissait-il de la première crise convulsive ?). Depuis cette chute les parents remarquent des troubles du caractère : l'enfant est excité, dort mal.

La première manifestation comitiale survient à 20 mois : malaise avec hypotonie, pâleur, révulsion des yeux, chute - sans mouvements anormaux. Les crises se répètent à raison de 7 à 8 par jour avec rapidement apparition de secousses cloniques du membre supérieur gauche et de l'hémiface gauche. Sous traitement par Gardénal et Solantyl, elles diminuent simplement de fréquence.

L'enfant est hospitalisé en novembre 52 à l'Hôpital des Enfants-Malades. Il a 30 mois.

Examen neurologique, radio du crâne et F.O. sont normaux.

L' E.E.G. montre des pointes ondes, des ondes lentes et des pointes très localisées à droite, avec conservation du rythme de base.

Une encéphalographie gazeuse est faite elle est jugée normale.

L'enfant est mis à un traitement de Gardénal et Epiclase.

Il est alors perdu de vue pendant 9 ans et réhospitalisé à l'âge de 11 ans.

- les crises sont demeurées fréquentes malgré le traitement régulièrement suivi - l'enfant les sent venir le plus souvent. Elles commencent par des douleurs de la nuque, puis une suspension de conscience survient, suivie

d'automatismes moteurs (élévation du bras, mouvements de vomissements) parfois d'une chute et de quelques mouvements cloniques à gauche ou d'un accès d'hypotonie.

- En dehors des crises, le comportement de l'enfant est démentiel : hallucinations anxiogènes, épisodes d'agressivité, aucune scolarité n'a été possible. De multiples incidents de type comitial surviennent en dehors des crises : impression de fuite de pensée, persévérations, épisode d'aphasie et d'anarthrie.

- A l'examen clinique, on relève peut-être du côté gauche une discrète parésie faciale, une hypotonie et une hyperreflectivité du membre supérieur, un reflexe cutané-plantaire douteux.

- la radio du crâne montre une asymétrie avec voussure de la fosse temporale droite, un refoulement vers le haut et en dedans du plafond orbitaire et de la fente sphénoïdale.

- L'examen du L.C.R.révèle une hyperalbuminorachie à 0,65 grammes

- L'E.E.G. permet de constater des altérations beaucoup plus diffuses que sur le tracé de 1951 : pointes ondes et ondes lentes sur tout l'hémisphère droit, surtout en avant.

- l'artériographie carotidienne droite montre un refoulement de la cérébrale antérieure vers la gauche, de la cérébrale moyenne et de la veine sylvienne superficielle en haut et en avant. La partie antérieure de la fosse temporale parait avasculaire.

- l'encéphalographie gazeuse confirme le diagnostic de néo-formation en mettant en évidence un refoulement discret du 3e ventricule et du ventricule latéral gauche vers la gauche, et une vaste poche multiloculaire de la région sylvienne et temporale antérieure droite, tandis que le ventricule latéral droit n'est pas injecté.

A l'intervention, on trouve un volumineux glioblastome, en partie nécrosé et excavé.

L'enfant meurt au décours de l'opération.

Observation n° 5 - B... Jean-Luc

né le 27 décembre 1952.

Pas d'antécédents personnels, ni familiaux de comitialité. Retard du langage important vraisemblablement en rapport avec les conditions de vie de l'enfant.

Première crise convulsive le 12 décembre 1957 à l'âge de 5 ans : secousses cloniques bilatérales des membres et de la face, révulsion des globes oculaires, puis perte de connaissance de 3/4 d'heure environ.

L'enfant est hospitalisé le lendemain aux Enfants-Malades.

L'examen neurologique est normal

Le Q.I. est à 105 malgré le retard du langage.

La radio du crâne est normale de même que l'examen des F.O.

L'E.E.G montre : des ondes lentes polymorphes de 1 à 3 cycles/seconde (delta) localisées à la région postérieure droite.

Aucun examen neuroradiologique plus poussé n'est entrepris, ni aucun traitement anticomitial prescrit semble-t-il.

L'enfant fait de nouvelles crises, cloniques généralisées, une en janvier 58, une en février, chacune ayant duré environ 1 heure. Une nouvelle crise de longue durée survient le 29 avril 58 : ayant débuté le matin à 10 h 30, elle ne cède qu'à 17 h à l'injection de Gardénal faite à l'Hôpital où des mouvements cloniques de l'hémicorps droit avaient été constatés à l'arrivée.

Au cours de cette deuxième hospitalisation, un nouvel E.E.G. fait une semaine après la crise montre le même aspect du tracé que précédemment : à droite, rythme de base rare, surchargé d'ondes lentes delta assez amples plus ou moins monomorphes quand l'enfant à les yeux fermés, polymorphes quand il a les yeux ouverts. L'enfant est rendu à sa famille avec un traitement de Gardénal.

De mai 58 à mars 59, il fait 4 ou 5 crises.

Il est hospitalisé une 3 e fois le 18 octobre 60 à l'âge de 8 ans

pour céphalées, vomissements, somnolence, apparus depuis deux jours. En réalité, on retrouve à l'interrogatoire de fréquentes céphalées au cours des mois précédents - les difficultés du langage persistent ainsi qu'un gros retard scolaire.

- cliniquement on constate un état somnolent, un bruit de pot fêlé, un petit syndrome cérébelleux (discrète dysmétrie et adiado cocinésie) et un signe de Babinski bilatéral plus net à gauche avec des reflexes ostéo-tendineux vifs et diffusés.

- la radio du crâne montre une disjonction des sutures à longues dents, et une ostéoporose du dos de la selle et une asymétrie de la fosse occipitale droite dont la paroi est amincie.

- l'examen des F.O. révèle un oedème bilatéral,

- l'E.E.G. des ondes lentes et aigues sur tout l'hémisphère droit avec léger maximum temporal, tantôt monomorphes, tantôt polymorphes, diffusant un peu à gauche - d'amplitude très variable. Le tracé demeure donc très altéré et asymétrique mais avec une focalisation moins précise que sur les premiers E.E.G.

- la ventriculographie oriente vers une volumineuse tumeur pariéto-occipitale droite en montrant une dilatation des ventricules latéraux, un refoulement du septum et du 3e ventricule vers la gauche, un déplacement très important en dedans en avant et en bas du ventricule latéral droit.

L'intervention faite le 21.X.60 permet l'ablation d'une volumineuse tumeur pariétale, étendue du ventricule en avant à la tente du cervelet en arrière, et faite de plusieurs formations kystiques contenant un liquide xanthochromique.

L'examen histologique révèlera qu'il s'agit d'un épendymome avec réaction angioblastique localisée.

Une radiothérapie est faite, l'enfant reçoit 5 500 R en XII.60

L'enfant est revu en 62

- fait des "absences" (pâle - aspect figé, le regard fixe) 1 à 2 tous les 3 ou 4 jours.

- est agressif
- conserve une astéréognosie, et des troubles de la sensibilité profonde responsables d'une ataxie à gauche, ainsi qu'une hémianopsie gauche.
- une artériographie de contrôle est faite et écarte une récidive certaine.

En 63, l'enfant se plaint de céphalées et de nausées.

- l'examen clinique est identique - la radio du crâne et le F.O. ne montrent pas de signes d'H.I.C.
- L'E.E.G. montre la persistance d'un foyer d'ondes lentes temporal droit.
- La gammagraphie montre une zone de fixation accrue pariétale postérieure mais ne permettant pas de conclure à une récidive.

En juillet 67, l'enfant se plaint toujours de céphalées gauches. L'examen clinique, la radio du crâne, l'examen des F.O., l'E.E.G. demeurent identiques à ce qu'ils étaient précédemment. L'écho médian n'est pas dévié. La gammagraphie montre toujours le même foyer de fixation accrue - mais l'artériographie et l'encéphalographie semblent pouvoir éliminer une récidive.

Actuellement l'enfant va bien.

Observation n° 6 - F... Johan

né le 14 octobre 1951

Pas d'antécédents familiaux comitiaux.

Les premières manifestations comitiales apparaissent en VI.53, l'enfant a 20 mois : révulsion des yeux, pâleur, perte de connaissance sans chute, hoquet. L'examen neurologique et des F.O. est normal. L'E.E.G. montre des pointes ondes isolées bifrontales. Un traitement par le Gardénal est entrepris.

L'enfant est hospitalisé 1 an ½ plus tard, car malgré le traitement, les crises demeurent fréquentes - survenant parfois plusieurs fois par jour et même la nuit. Elles sont également modifiées : sont précédées

de douleurs épigastriques ou rétrosternales et accompagnées de hoquet, des phénomènes moteurs se sont ajoutés - chute non constante, jamais brusque, accès d'hypertonie, les membres supérieurs en demi-flexion, les membres inférieurs en extension avec mouvements cloniques. Au début de la crise, l'enfant est vraisemblablement la proie d'une frayeur : se jette dans les bras de sa mère. La perte de connaissance n'est jamais complète - la durée totale de la crise est de 1 à 2 minutes.

L'examen neurologique, des F.O. et la radio du crâne sont toujours normaux. L'E.E.G. montre un foyer temporal antérieur droit d'ondes lentes et de pointes avec disparition du rythme de base. On surseoit à l'encéphalographie gazeuse et on modifie le traitement en prescrivant Alepsal et Epiclase.

L'enfant est revu en consultation deux mois plus tard, en II.55. Le nombre des crises a beaucoup diminué, l'enfant est très turbulent. L' E.E.G. montre la persistance d'anomalies lentes temporales droites avec des bouffées paroxystiques bilatérales en février de même qu'en juillet 55. De mars à juin 55, quelques crises avec douleurs épigastriques, rougeur du visage tandis qu'il se frotte les yeux.

En janvier 56, l'enfant fait 3 crises dans le mois, une asymétrie faciale permanente est remarquée par les parents. L'E.E.G. révèle, outre des bouffées paroxystiques de pointes ondes amples généralisées, un rythme delta polymorphe temporal droit.

L'enfant est donc réhospitalisé en III.56.

Il existe une paralysie faciale gauche.

L'encéphalographie gazeuse montre un refoulement en bas, en dehors et en arrière de la partie antérieure de la corne temporale droite.

<u>L'intervention à lieu le 28.III.56</u> - le pôle temporal volumineux est enlevé, on voit bomber une petite masse grisâtre et molle dans la partie supéro-interne du ventricule latéral, cette masse n'est pas enlevée car on se demande s'il s'agit bien d'une tumeur, mais seulement biopsiée. L'examen histologique montrera qu'il s'agit d'un <u>astrocytome</u>.

De 1956 à 1960, l'enfant ne fait pas de crise, sauf deux lors d'une brève interruption du traitement (Gardénal - Dihydan). Les E.E.G. successifs montrent tantôt la persistance d'un foyer d'ondes lentes temporales droites, tantôt des altérations bilatérales paroxystiques sans asymétrie.

A partir de 1960, les crises réapparaissent, végétatives (hoquet, douleurs épigastriques) et brachiales gauches. L'enfant fait quelques fois 3 à 4 crises dans la même journée, avec des intervalles libres de 4 à 5 jours. Il lui arrive de perdre connaissance, de se mordre la langue, et de perdre ses urines au cours de la crise.

Les E.E.G. de 60 et surtout de 62 montrent un rythme delta polymorphe à droite avec disparition complète du rythme de base de ce côté et nombreuses décharges bilatérales de pointes-ondes. L'enfant est à nouveau hospitalisé en février 62.

L'artériographie carotidienne droite est normale mais l'encéphalographie gazeuse montre que la corne temporale droite est soulevée, déplacée vers le haut, en arrière et un peu en dedans.

La 2e intervention a lieu le 10.V.62 et permet d'enlever une tumeur occupant les deux tiers de la corne temporale et se poursuivant en dedans et en arrière jusqu'au carrefour ventriculaire.

Après cette deuxième intervention les crises deviennent moins fréquentes, mais ne disparaissent pas complètement, en 1967 l'enfant fait encore des absences - malgré un traitement associant Gardénal, Alepsal et Tégrétol. Il conserve des troubles du caractère (agité, brutal) et son Q.I. n'est qu'à 70. Les E.E.G. montrent la persistance de nombreuses ondes lentes et prédominant dans la région temporale droite.

Observation n° 7 - C... D... Pierre

né le 27.X.48

Pas d'antécédents comitiaux personnels ni familiaux.

Début des troubles en IX.59, quinze jours après un traumatisme facial : brèves crises, de dix secondes, avec engourdissement de la jambe et du bras droits, aphasie, légère perte de conscience . Un E.E.G. fait alors aurait montré un tracé lent et désorganisé, on ne sait s'il était ou non asymétrique, la radio du crâne montrait semble-t-il des calcifications qui n'ont pas retenu l'attention, les F.O. étaient normaux en février 60. A partir d'avril, l'enfant reçoit un traitement d'Epiclase et les crises cèdent, mais le travail scolaire de l'enfant devient mauvais.

En juin 60, l'enfant se plaint d'une diplopie, de céphalées diffuses avec vomissements matinaux, d'un engourdissement matinal du bras droit durant environ 20 minutes au réveil. Un examen des F.O. montre alors un oedème bilatéral, surtout droit.

L'enfant est hospitalisé le 28.VI.60 :

- on constate une paralysie du VI gauche, une astéréognosie et un trouble du sens des attitudes de la main droite.
- l'E.E.G. montre un foyer lent étendu de rythme delta, temporo-occipital gauche avec disparition du rythme de base.
- la radio du crâne révèle des calcifications linéaires curvilignes de la région pariétale gauche, et une petite disjonction des sutures.
- la ventriculographie confirme le diagnostic de tumeur pariétale gauche en montrant une déviation des ventricules latéraux et du 3e ventricule vers la droite et une déformation du ventricule gauche dont la corne frontale est repoussée à droite de la ligne médiane, la corne temporale refoulée en dedans et la corne occipitale abaissée.

L'intervention à lieu le 1er.VII.60 - On trouve une tumeur kystique en surface, solide et contenant de petites calcifications en profondeur. Elle est bien limitée sauf vers la scissure et son exérèse complète est possible.

L'examen histologique montre qu'il s'agit d'un astrocytome de type III avec signes certains de malignité.

L'évolution post-opératoire est marquée par quelques crises

épisodes d'engourdissement du bras en particulier, fous rires spasmodiques dont la fréquence régresse lors de l'adjonction de Dihydan au traitement barbiturique par le Gardénal. Le travail scolaire d'abord difficile, s'améliore et en 68, à 20 ans C... D... prépare sa capacité en droit la parole demeure lente, l'astéréognosie a disparu.

L'évolution E.E.G. est particulière car elle montre la persistance pendant 6 ans d'un foyer lent de rythme delta temporal gauche.

En février 62, on soupconne une récidive : en effet ce foyer lent s'étend, la gammagraphie montre un foyer d'hyperactivité intense parfaitement circonscrit rolando-pariétal gauche. Un traitement thérapique est alors entrepris : à la dose de 5 500 R. L'aspect d'une deuxième gammagraphie est peu modifié et un épisode d'hypertension intracranienne avec céphalées et vomissements survient cédant en 48 heures sous corticoïdes, mais tandis qu'apparait une hémiparésie droite. L'artériographie ne permet pas de conclure avec certitude à une récidive. En réalité, il est possible que ce déficit moteur soit en rapport avec une nécrose post radiothérapique.

Depuis l'enfant va bien ; l'hémiparésie persiste avec contracture importante du membre supérieur, mais le traitement corticoïde a pu être interrompu sans que le syndrome d'H.I.C. récidive.

Le dernier E.E.G., de 68 montre encore un aspect asymétrique avec des ondes lentes et un ralentissement du rythme de base à gauche.

Observation n° 8 - D... Catherine

née le 28.IX.52

Pas d'antécédents familiaux de comitialité

Première crise convulsive vers la mi-décembre 54 : un matin au réveil, l'enfant est trouvée râlant, cyanosée, inconsciente, hypotonique puis agitée de mouvements cloniques généralisés avec déviation de la bouche pendant 2 heures. Au décours de cette première crise l'enfant est

obnubilée quelques temps mais ne garde aucun déficit moteur.

Le 24 décembre, elle fait une nouvelle crise généralisée de 3o minutes, suivie d'un vomissement. Depuis cette crise les parents remarquent une déviation permanente de la bouche, une maladresse des gestes, une altération du caractère.

En janvier apparaissent des"absences" : l'enfant s'interrompt brutalement 2 à 3 secondes dans ses jeux, au cours des repas ... Ces absences deviennent de plus en plus fréquentes malgré la prescription d'Epanal et le 15 janvier 55 survient une 3e crise généralisée de cinq minutes suivie d'un vomissement.

Un E.E.G. fait à cette époque montre des ondes lentes bilatérales sans asymétrie, frontales au début de l'examen, puis postérieures au cours de la somnolence.

Le traitement est modifié, Epiclase, Gardénal.

En février l'enfant ne fait pas de crises mais les parents remarquent toujours une asymétrie faciale, des troubles du caractère et une maladresse des gestes. La démarche devient hésitante et l'enfant fait de nombreuses chutes. Vers le 14 février surviennent des céphalées, pariéto-occipitales droites calmées par des vomissements matinaux, ou survenant le soir à la fatigue et suivis de somnolence.

L'enfant est alors hospitalisée aux Enfants-Malades :

- cliniquement existe à gauche une paralysie faciale, une petite hémiplégie et peut être une dysmétrie, et un nystagmus dans le regard latéral gauche. A la percussion cranienne on entend un bruit de pot fêlé. On remarque des troubles vasomoteurs importants et une irrégularité du rythme respiratoire.
- l'examen des F.O. montre un flou papillaire bilatéral, surtout droit
- la radio du crâne, une énorme disjonction des sutures
- l'E.E.G. montre un foyer delta polymorphe antérieur droit et des anomalies lentes diffuses pendant le sommeil.
- la ventriculographie gazeuse montre un refoulement vers la gauche de

tout le système ventriculaire et une large empreinte tumorale sur la partie antérieure du ventricule latéral droit et du 3e ventricule.

A l'intervention le 23.III.55 on trouve en effet une volumineuse tumeur infiltrant les deux bords de la scissure de Sylvius ; une grosse masse tumorale est retirée du lobe frontal - la partie temporale de la tumeur est laissée en place, un deuxième temps étant prévu s'il s'agit d'une tumeur bénigne.

L'histologie se révélera être celle d'un épendymome

Un traitement radiothérapique est effectué.

Il persiste une hémiplégie gauche discrète, la dysmétrie a disparu a peu près complètement.

L'enfant est réhospitalisée 5 mois plus tard en septembre 55. Depuis deux jours, elle se plaint de céphalées et à des crises de frilosité extrême avec chair de poule, grelottement, crises cédant brusquement et qui seront constatées en effet au cours de l'hospitalisation, accompagnées de phénomènes vaso-moteurs du visage.

L'hémiplégie s'est accentuée, l'enfant est un peu obnibulée et vomit.

L' E.E.G. montre de nombreuses ondes lentes surtout à gauche où le tracé est très altéré.

Une deuxième intervention est tentée le 21.IX.55 - la tumeur est hémorragique, nécrosée - une partie seulement peut en être enlevée et un collapsus survient, l'enfant meurt en fin d'intervention.

(les conclusions du deuxième examen histologique sont plus en faveur d'un médulloblastome que d'un épendymome ?)

Observation n° 9 - G... Serge

né le 11 mai 1942

Fait quelques crises convulsives à 6 mois

A l'âge de 5 ans ½ apparition de "malaises" consistant en accès de rougeur et pâleur du visage, clignement de la paupière gauche, sans perte de connaissance.

Le 1er avril 49, pour la première fois, surviennent des mouvements cloniques du bras droit au cours du malaise - puis 3 crises se succèdent, en mai, juillet et aout. Les crises débutent par une impression d'angoisse qui reste isolée ou est suivie de clonies généralisées. Les E.E.G. de mai et juillet 1949 montrent un foyer d'ondes lentes de rythme delta postérieur gauche.

En septembre 49, l'enfant est adressé à l'Hôpital des Enfants-Malades. Il fait à cette époque des crises cloniques du bras droit avec attraction de la bouche à droite et adversion de la tête vers la gauche.

- on constate cliniquement un petit déficit moteur droit
- à l'examen du F.O., les papilles sont hyperhémiées.
- la radiographie du crâne révèle une disjonction des sutures
- (le Q.I. est à 111)
- l'E.E.G. montre la persistance du foyer lent postérieur gauche, avec des bouffées paroxystiques de pointes-ondes généralisées.
- La ventriculographie montre un refoulement vers la droite du système ventriculaire dans son ensemble.

L'intervention a lieu le 20.IX.49 - la partie antérieure du lobe temporal est étalée, à 1 cm de profondeur on trouve une tumeur infiltrante de la taille d'une noix.

Les conclusions histologiques hésitent entre glioblastome et méningiome ?

Un traitement radiothérapique est dans le doute effectué.

L'enfant ne fait pas de crise sous traitement anticomitial et va bien jusqu'en 1954. Les E.E.G. successifs montrent la persistance d'un foyer d'ondes lentes occipito-pariéto-temporal gauche avec surimpression inconstante de pointes ou de pointes ondes.

En mai 54 apparait une tumeur pariétale de consistance osseuse

assez régulière.

Une deuxième intervention est faite le 2.VI.54. Elle trouve un ostéome n'envahissant pas la peau, mais se prolongeant dans le cerveau et surmontant une cavité kystique intra-cérébrale contenant du sang. Une plaque de vitallium est posée.

Le 10.IX.54 une 3e intervention a lieu devant l'apparition cutanés en regard et à distance de la plaque. La tumeur intra-cérébrale a récidivé, est ossifiée sur 1 cm d'épaisseur, friable et saignante, elle envahit la plaque et la peau. La plaque est enlevée. L'examen histologique conclut cette fois à un méningiome ou un sarcome fibroblastique.

Le 4.X.54 un oedème est constaté à l'examen du F.O. L'évolution a vraisemblablement été malheureusement rapidement défavorable à cette date.

Observation n° 10 - G... Jacques

né le 9.III.1938

Pas d'antécédents comitiaux personnels, ni familiaux.

Début des troubles pendant l'été 1949 - L'enfant se plaint d'impression de lourdeur de la jambe droite, sans chute.

En septembre 49, l'enfant vomit, a des céphalées, de la fièvre. Il est opéré de l'appendicite.

Mais deux épisodes aphasiques de 2 à 3 secondes surviennent et en octobre, céphalées et vomissements persistent. Le médecin traitant découvre une hémiparésie droite, la radio du crâne revèle une disjonction des sutures et l'examen du F.O. une stase bilatérale prédominant à droite.

L'enfant est hospitalisé en Neuro-chirurgie le 24.XI.1949. On constate une hémiparésie droite, laissant la marche possible, peut être une dysmétrie droite, difficile à affirmer en raison du déficit moteur.

La ventriculographie montre une volumineuse masse occupant la moitié antérieure du ventricule latéral gauche.

L'enfant est opéré le 29.XI.49 . On trouve en avant de la zone motrice, à 2 cm de profondeur une tumeur de consistance variable qui s'étend en dedans jusqu'à la faux du cerveau qu'elle déborde même, en arrière jusqu'au carrefour ventriculaire et en profondeur jusqu'à la couche optique. Sa face externe est toute proche de la paroi ventriculaire. La partie inféro-interne de la tumeur est laissée en place de peur de léser la région hypothalamique.

Histologie : glioblastome

Un traitement radiothérapique est entrepris.

Depuis, en 1951 l'enfant a fait semble-t-il une crise bravais-jacksonienne typique. Il est revu en consultation en 54. Il fait 3 à 4 crises par an à type de paresthésies s'étendant du membre supérieur à la face et suivies d'une aphasie transitoire de 5 minutes environ sans perte de connaissance. En 54 l'hémiparésie droite qui s'accompagne d'une diminution de la sensibilité superficielle et profonde parait s'être accentuée, l'E.E.G. montre des ondes lentes antérieures gauches, il y a une diminution des capacités intellectuelles, avec viscosité de la pensée. L'artériographie faite à cette époque est normale de même que l'examen des F.O. On est depuis sans nouvelles de cet enfant.

Observation n° 1 - G... Christian

né le 13.XI.51

Pas d'antécédents familiaux convulsifs.

A l'âge de 4 mois l'enfant fait plusieurs malaises : un le 7 mars, 3 le 14 mars, six le 15 mars. Les malaises sont caractérises par cyanose, pâleur, hypertonie suivie d'hypotonie, révulsion des yeux, bombement de la fontanelle. En même temps les parents constatent une augmentation du volume de la tête, une impotence du bras droit et ont l'impression que l'enfant voit mal à droite.

L'enfant est hospitalisé à l'Hôpital Saint-Michel en avril 52.

Son périmètre cranien à 5 mois est de 46 cm . Le F.O. est normal. Le diagnostic d'hydrocéphalie est porté. Cependant existait déjà à cette époque une hyperalbuminorachie variable (de 0,90 à 2 grammes)

L'enfant est hospitalisé une deuxième fois, en juin à l'Hôpital Saint-Michel, Il est souvent somnolent, tient mal sa tête, les yeux sont en coucher de soleil, les sutures sont disjointes, son périmètre cranien a augmenté de 2 cm depuis 1 mois. On constate un ramollissement de la vôute cranienne du côté gauche qui avait été considéré comme un cranio tabès lors de la première hospitalisation. La radio du crâne montre une selle turcique un peu ouverte ; l'hyperalbuminorachie persiste (1,90 g). L'enfant est finalement adressé à la Salpétrière où des trous de trépan explorateurs sont faits et font conclure à une grosse dilatation ventriculaire.

Le périmètre cranien se stabilise en juin et juillet, mais il augmente à nouveau en aout et le 21 aout l'enfant fait un épisode de somnolence de 12 heures avec hypotonie, trismus, pâleur. Les accès de somnolence se répètent plusieurs fois.

L'enfant est adressé en septembre 52 à l'Hôpital des Enfants-Malades. Son périmètre cranien est alors de 55,5 cm à 11 mois.

- cliniquement : l'enfant ne tient pas sa tête, ne tient pas assis, suit mal des yeux, son éveil psychique parait cependant normal. Il existe peut être une hémiparésie droite.
- l'E.E.G. est très perturbé à gauche, le rythme de base a disparu, remplacé par de nombreuses ondes lentes entrecoupées de pointes et de pointes ondes.
- la ventriculographie montre un volumineux ventricule droit et un petit ventricule gauche repoussé vers la ligne médiane, et permet de conclure à une tumeur hémisphérique gauche.

L'enfant est opéré le 5.XI.52 Toute la surface du cerveau de la région pariéto-temporale est anormale, gélatineuse, la dure mère y adhère. On retire une tumeur de 7 à 5 cm de diamètre située au niveau de la scissure de Sylvius, plongeant en arrière dans le ventricule. Elle est presque cartilagineuse et peut être enlevée en totalité.

L'examen histologique conclut à un méningiome

Depuis l'enfant est revu en consultation. La dernière fois en 62. Il conserve une discrète hémiparésie droite, un certain degré d'atrophie optique à gauche, surtout son Q.I. est bas à 70. Sous traitement par le Gardénal, il ne fait pas de crise (1 crise lors d'une interruption transitoire du traitement). Les tracés E.E.G. successifs montrent la persistance d'un foyer d'ondes lentes et de pointes ondes temporal postérieur gauche avec souvent diffusion de pointes ondes à droite.

Observation n° 12 - L... Joëlle

née le 29.XII.57

Pas d'antécédents comitiaux personnels, ni familiaux.

Début des troubles en juillet 61. L'enfant brusquement se plaint de douleurs du membre supérieur droit, puis quelques minutes après son bras se met en légère flexion, la main en flexion et pronation forcée, les doigts en extension, le pouce en flexion sur la paume. L'enfant effrayée se met à pleurer, appelle sa mère, ne perd pas connaissance. La crise dure 3 à 4 minutes, puis cède brusquement. Elle se répète les jours suivants : 3 à 4 fois par jour. Au décours de l'une de ces crises l'enfant se sert difficilement de sa main droite. Ses parents constatent qu'elle tombe souvent, que son caractère se modifie. Un traitement par l'Epanal puis l'Alepsal est entrepris et reste sans effet.

L'enfant est hospitalisée en septembre 61 aux Enfants-Malades.

- on constate cliniquement : un discret déficit moteur avec hypotonie du membre supérieur droit
- les F.O. sont normaux, de même que la radio du crâne et le L.C.R.
- L'E.E.G. est normal et le demeure même sous arrêt du traitement barbiturique. Cette interruption du traitement est par contre suivie de la survenue de plusieurs crises tonico-cloniques droites sans perte de connaissance.

- une encéphalographie gazeuse est faite et montre un refoulement vers la droite du système ventriculaire supra-tentoriel évoquant une néoformation pariétale gauche.

- l'artériographie montre de face un discret refoulement des cérébrales antérieures vers la droite et une plage avasculaire occupant la partie haute de la région pariétale gauche. De profil, on voit la même région avasculaire surmontant une zone richement vascularisée. Sagit-il d'un hématome surmontant une tumeur ?

L'enfant est opérée le 5.X.61 : on trouve une tumeur bien limitée de la pariétale ascendante, para-sagittale, cortico-sous corticale, de la taille d'un oeuf de pigeon, contenant plusieurs petits kystes.

L'examen histologique montre qu'il s'agit d'un épendymome avec signes très discrets de malignité (très léger degré de prolifération endothéliale des vaisseaux).

Il est décidé de ne pas faire de radiothérapie.

Depuis l'enfant va bien, ne fait aucune crise sous traitement barbiturique, n'a aucun déficit moteur, a une scolarité normale. Le recul est maintenant de 7 ans.

Les tracés E.E.G. successifs demeurent presque normaux, avec parfois un foyer de pointes rolandique gauche.

Observation n° 13 - K... Alain

né le 28.III.48

Pas d'antécédents familiaux, ni personnels de comitialité

Premières crises convulsives à l'âge de 5 ans en 1953 : crises toniques avec perte de connaissance, mousse aux lèvres, perte des urines. Les crises surviennent à peu près tous les 15 jours, plusieurs se succèdent parfois pendant la journée. Le comportement de l'enfant entre les crises est normal. Mais la fréquence de ces crises rend la scolarité impossible.

On ignore quels traitements et quels examens furent effectués. Toujours est-il que l'enfant séjourne pendant 6 ans dans un établissement psychiatrique.

Il est adressé aux Enfants-Malades, à l'âge de 11 ans en 1959.

Il se plaint alors de céphalées frontales matinales et vespérales sans vomissements et d'une baisse de l'acuité visuelle.

Cliniquement on constate une paralysie faciale gauche et un petit déficit moteur du membre supérieur gauche. Le Q.I. de l'enfant est à 68. Surtout on remarque une tuméfaction temporale droite à la palpation.

- l'examen des F.O. montre un énorme oedème de stase avec des hémorragies discrètes.
- la radio du crâne met en évidence la voussure temporale droite constatée cliniquement et une discrète disjonction des sutures.
- L'E.E.G. révèle un foyer temporal droit d'ondes lentes de rythme delta polymorphe, avec quelques pointes, diffusant peu au reste de l'hémisphère et pas à gauche.
- l'artériographie témoigne d'une énorme tumeur temporale droite refoulant vers la gauche la cérébrale antérieure et surélevant considérablement le groupe sylvien.

L'enfant est opéré le 22.IV.59 : l'os est mince et transparent au niveau de la voussure temporale. Le lobe temporal est très volumineux. La tumeur en partie kystique est dure sous corticale, bien limitée en avant et en bas, beaucoup moins bien en dedans et en arrière.

L'examen histologique conclut à un astrocytome avec discret facteur de malignité en raison de la prolifération des parois vasculaires.

Les suites opératoires sont simples. L'oedème papillaire régresse. Il ne persiste aucun déficit moteur. L'E.E.G. est très amélioré, presque symétrique avec quelques courtes bouffées de pointes ondes temporales droites.

Un traitement radiothérapique est effectué.

Mais l'enfant est réhospitalisé 2 ans ½ plus tard, car il est somnolent et céphalgique depuis 2 jours et parcequ'un discret déficit moteur

du membre supérieur gauche est apparu. L'examen des F.O. révèle un oedème bilatéral important et quelques hémorragies à droite. Le diagnostic de récidive est donc certain et l'enfant est rendu à sa famille avec prescription d'un traitement palliatif de corticoïdes et radiothérapie.

Observation n° 14 - F... Jean-Pierre

né le 11.VI.47

Pas d'antécédents familiaux de comitialité

En 1953, alors que l'enfant a 6 ans ½ surviennent des céphalées surtout temporo-occipitales gauches, en particulier après un effort intellectuel en classe ou la nuit. Elles s'accompagnent de nausées matinales et de troubles du comportement : l'enfant est moins joueur, plus fatiguable.

La première manifestation convulsive a lieu le 30.IX.55 L'enfant est pris de céphalées intenses, de nausées et de vertiges ; il essaie de rentrer chez lui en se cramponnant à une barrière mais n'en a pas le temps, il tombe, très pâle, et fait une crise clonique brève suivie d'un coma de 3/4 d'heure. Au réveil il se souvient du début du malaise et se plaint de céphalées très vives.

Dix jours plus tard céphalées et vomissements se répètent. L'enfant est examiné, n'a aucun signe neurologique, la radio du crâne est normale, mais l'examen des F.O. révèle des papilles floues et l'E.E.G. montre des signes de souffrance occipitale gauche secondaires à la crise sous forme d'ondes lentes monomorphes.

L'enfant est hospitalisé aux Enfants-Malades le 15.X.55

- l'examen neurologique est toujours négatif
- la radio du crâne montre peut être un discret amincissement de la fosse temporale.
- l'examen des F.O. montre des papilles floues et une dilatation veineuse
- la ventriculographie met en évidence un soulèvement de la corne

temporale et du carrefour gauche évoquant un processus expansif temporal postérieur.

L'enfant est opéré le 4.XI.55 . La tumeur est trouvée et enlevée à 4 cm de profondeur, bien limitée, de la taille d'une petite mandarine. L'examen histologique conclue à une tumeur réticulo-endothéliale avec signes certains de malignité (de telles tumeurs sont très rarement primitives dans le cerveau, mais aucune localisation primitive autre ne fut retrouvée chez cet enfant).

Les suites opératoires sont rapidement défavorables. L'enfant reste fébrile sans qu'aucune infection méningée puisse être tenue pour responsable. Et il meurt dans le coma le 10 décembre.

Observation n° 15 - W. Alain

né le 12.II.55

Premières crises convulsives, non fébriles, de 6 mois à 1 an ½. On ignore leur déroulement exact, et le traitement dont elles ont bénéficié Un E.E.G. fait en X.55 montrait des altérations peu localisées.

Toujours est-il que les crises cèdent pendant 9 mois pour reprendre en octobre 57 : une crise par jour environ. L'enfant fait à cette époque deux types de crises : des crises motrices à marche bravais-jacksonienne débutant par une rétropulsion du bras gauche qui se porte dans le dos, se poursuivant par une phase tonique et clonique du bras et enfin de la jambe gauche (ces crises sont suivies d'une parésie post-critique) - et des crises généralisées tonico-cloniques avec perte de connaissance.

L'enfant est revu en consultation aux Enfants-Malades le 2.11.57. l'examen neurologique est négatif. L'E.E.G. montre un foyer temporo-rolandique droit étendu d'ondes lentes, d'ondes aigues et de pointes avec disparition du rythme de base.

Un traitement par l'Alepsal est entrepris et diminue la fréquence des crises : l'enfant ne fait que 2 crises en 15 jours, mais le 30.XI appa-

rait une paralysie faciale gauche. L'enfant est revu en consultation et la radio du crâne révèle une calcification étendue de la région rolandique droite, que les tomographies situent à 1,5 cm du cortex. L'examen du F.O. est normal.

L'enfant est opéré le 25.III. 58. On trouve une tumeur de la zone motrice, siègeant à 2 cm de profondeur, de la taille d'une orange sans plan de clivage net, l'ablation ne peut être complète.

A l'examen histologique, il s'agit d'un ganglioneurome

L'enfant garde une hémiparésie gauche et ne fait plus de crises sous Gardénal.

Une deuxième intervention est tentée le 6.X.58 pour compléter l'exérèse incomplète de la première intervention, mais l'opération est très hémorragique et l'enfant fait un arrêt cardiaque (l'autopsie confirme le volume de la tumeur étendue du pôle frontal en avant à la région rolandique en arrière et à la faulx du cerveau en dedans).

Observation n° 16 - P... Jean-Charles

né le 14.X.44

Enfant toujours très "nerveux"

Premières crises convulsives au cours d'une maladie fébrile éruptive à 11 ans en XI.55. Les crises prédominent à gauche. On considère qu'il s'agit d'une encéphalite de la rougeole.

En II.56, l'enfant refait une crise convulsive généralisée durant 1 heure, puis une nouvelle durant 8 heures, deux jours plus tard. L'enfant est alors examiné : l'examen clinique et des F.O. est normal. Mais l'E.E.G. montre un tracé très altéré de façon diffuse : très ample, anarchique, plus ample à droite, sans aucun rythme ni d'un côté, ni de l'autre, le rythme de base est remplacé par des rythmes lents allant de 3 à 8 cycles/seconde, sans signes paroxystiques nets. On considère qu'il s'agit de séquelles

d'une encéphalite de la rougeole et l'enfant reçoit un traitement d'Alepsal.

Il ne fait plus de crises à partir de ce moment mais se plaint de céphalées frontales droites à peu près quotidiennes - et a des vomissements en jet environ une fois par semaine.

Au cours du mois de juin 56, les signes fonctionnels s'aggravent, les céphalées toujours frontales droites devenant plus intenses, les vomissements survenant plusieurs fois par jour. L'enfant devient somnolent et se plaint d'une impotence des membres supérieurs et inférieur gauches.

Le médecin consulté lui trouve alors une paralysie faciale gauche et une parésie du membre supérieur gauche - ainsi qu'une stase bilatérale au F.O. L' E.E.G. revèle cette fois un tracé franchement asymétrique avec altérations beaucoup plus importantes à droite où le rythme de base a disparu, remplacé par des rythmes lents de 2 à 8 cycles/seconde.

L'enfant est adressé en neurochirurgie en VII.56. Il est somnolent, nauséeux, a une hémiplégie gauche avec hypoesthésique superficielle. L'examen du F.O. montre un oedème papillaire bilatéral, et la radio du crâne une petite disjonction des sutures avec élargissement de la selle turcique. A la ventriculographie, seul le ventricule gauche est injecté, il est refoulé à gauche surtout en avant, témoignant d'un processus expansif droit.

L'intervention a lieu le 16.VII.56 . Il existe une volumineuse tumeur envahissant les 2/3 antérieurs du lobe temporal. Une ablation partielle seulement est possible.

L'examen histologique conclue à un épendymoblastome.

Un traitement radiothérapique est effectué. L'hémiplégie ne régresse que très partiellement. Le comportement de l'enfant est très perturbé : agité, incohérent.

Depuis on est sans nouvelles de l'enfant, mais le pronostic paraissait sombre.

Observation n° 17 - M... Robert

né le 12. avril 1933

Pas d'antécédents familiaux de comitialité

Début des troubles en 1943, à l'âge de 10 ans ½. Brusquement la bouche de l'enfant est attirée vers la gauche, l'enfant rit, éclate de rire, puis il perd ses urines et perd connaissance. Les crises se reproduisent plusieurs fois par semaine.

Une encéphalographie gazeuse est faite deux ans plus tard à la Salpétrière : elle est normale.

A partir de 1947, les crises se modifient : les rires et les cris disparaissent. L'enfant devient pâle, a des hallucinations auditives : tout bruit prenant le timbre d'une vois humaine articulant des mots indistincts qui semblent connus, déjà entendus. Puis il perd connaissance, a des mouvements toniques et cloniques à droite et bave. La fréquence de ces crises est variable, mais souvent de 2 à 3 par jour malgré un traitement par le Gardénal.

L'E.E.G. fait en 1950 montre un foyer temporal gauche précis.

L'enfant est adressé en neurochirurgie, non pas que l'on suspecte une tumeur, mais parce qu'on envisage un traitement neurochirurgical de cette comitialité temporale devenue invalidante.

A l'examen clinique existe une discrète hémiparésie droite - et à l'E.E.G., le foyer temporal gauche persiste.

L'enfant est opéré le 12.I.50 La corticographie per-opératoire révèle un foyer d'ondes lentes de rythme delta à la partie antérieure du lobe temporal, au voisinage de la scissure de Sylvius. Toute l'étendue de ce foyer est excisée, ce qui correspond à la première circonvolution temporale.

Les suites opératoires paraissent d'abord favorables, l'enfant n'a pas d'aphasie en dépit du siège de l'aire corticale qu'on a été amené à exciser. Mais la situation devient rapidement dramatique, l'enfant fait un état de mal convulsif non controlable et meurt au bout de 2 heures le 14.I.50

A l'autopsie, le cerveau est très oedémateux, il y a un engagement temporal et l'on trouve une petite tumeur calcifiée de l'extrême pointe du lobe temporal.

(Nous ne connaissons pas les conclusions histologiques).

Observation n° 18 - M... Sophie
née le 16.X.54

Début des troubles à l'âge de 11 mois. Le 22.IX.55 : l'enfant vomit, puis a le regard fixe pendant 30 secondes, parait "absente". Quatre jours plus tard, le 26, elle vomit 2 fois et a, au cours de ces vomissements, un tremblement des mains, sans absence cette fois. Le 7 octobre les mêmes faits se reproduisent 4 fois dans la journée.

Le 13.X.55, l'enfant avale sa bouillie avec voracité, hurle pendant son bain contrairement à son habitude, vomit en jet, puis devient pâle, hypotonique, couverte de sueurs, parait hyperesthésique , a une révulsion des yeux vers la gauche. Le malaise dure environ 30 secondes, puis l'enfant pleure, se recolore et s'endort. Trois heures après, on la trouve en pleine crise convulsive de l'hémicorps gauche.

Elle est aussitôt hospitalisée aux Enfants-Malades :

- cliniquement : onconstate une hémiplégie gauche avec préhension efficace impossible, hypotonie et paralysie faciale gauche. La radio du crâne est normale, l'examen du F.O. ne montre pas de stase. L'examen du L.C.R. révèle une réaction cellulaire avec 160 éléments, dont 100 leucocytes, sans germes.

L'E.E.G. est très altéré à droite avec disparition du rythme de base remplacé par des ondes lentes delta.

Un trou de trépan temporal droit ramène, à 3 cm de profondeur, un liquide sirupeux (6 cc environ) - éliminant un abcès (suspecté un moment devant une hyperleucocytose à 17 200 GB avec 80 % de polynucléaires) ou un hématome.

L'encéphalographie gazeuse montre un refoulement de l'ensemble du

système ventriculaire vers la gauche, avec dilatation du ventricule latéral gauche, et témoigne de la présence d'une volumineuse tumeur temporale droite. Cette tumeur s'étend en arrière jusqu'au carrefour, en avant jusqu'à la partie antérieure du 3e ventricule ; elle ampute la corne temporale droite ; elle comporte une cavité qui est en communication avec le système ventriculaire.

L'enfant est opérée le 9.XI.55. Les données opératoires confirment celles de l'encéphalographie. On trouve une volumineuse tumeur kystique occupant les 2/3 antérieurs du lobe temporal, à limites peu nettes.

L'examen histologique montre qu'il s'agit d'un glioblastome

Les suites opératoires sont bonnes. Les mouvements précis de la main gauche redeviennent possibles, seul persiste un petit déficit du membre inférieur gzuche. La récupération motrice avait d'ailleurs débuté avant l'intervention, après la ponction exploratrice. Cependant des absences persistent, de fréquence mal précisée : l'enfant brutalement arrête ses jeux pendant quelques secondes, devient hypotonique, puis au bout de quelques secondes a des bouffées vasomotrices du visage en même temps que la malaise se termine. L'une de ces absences s'est accompagnée de révulsion des yeux. Les tracés E.E.G. post-opératoires sont un peu moins altérés que les tracés pré-opératoires.

Un traitement radiothérapique est effectué à Villejuif

Mais l'enfant est depuis décédée.

Observation n° 19 - L... P... Anne-Marie

née le 25.XII.47

Les premiers faits anormaux sont remarqués par les parents alors que l'enfant n'a pas encore 2 ans. Il s'agit de pertes de connaissance de quelques secondes avec chute le plus souvent en arrière, parfois latéralement, sans clonies ni hypertonie ni aucun autre phénomène accompagnateur. L'enfant se rélève en pleurant, le visage rouge, mais ne se souvient de rien.

Elle est alors régulièrement suivie en consultation à l'Hôpital Trousseau. En 1950, les absences sont très nombreuses, parfois incomptables, certaines s'accompagnent d'un mouvement d'extension du bras. l'examen neurologique, la radio du crâne et l'aspect des F.O. à cette époque sont normaux. L'E.E.G. est très altéré mais sans asymétrie : sur un rythme de base de 5 à 6 cycles/seconde surviennent des pointes isolées et des ondes lentes de 2 à 3 cycles/seconde. L'allure clinique des crises pouvant évoquer un petit mal, un traitement par l'Epidione est entrepris qui demeure sans effet. L'enfant reçoit alors tantôt Gardénal et Mysoline tantôt Gardénal et Dihydan et pendant 3 ans, jusqu'en 1953, elle ne fait plus d'absences.

En 1953, à l'occasion d'une rougeole surviennent quelques absences puis, plus aucune pendant une période de 4 ans jusqu'en novembre 57. Le tracé E.E.G. de mars 57 montre toujours des altérations bilatérales assez nombreuses, isolées : ondes aigues et quelques pointes ondes avec réactions paroxystiques aux stimulations ; le rythme de base est irrégulier, la réaction d'arrêt est bonne.

Début novembre 57, les absences reprennent : 2 à 3 par jour pendant 15 jours - au cours de l'une d'elles l'enfant en tombant se fait une fracture des deux poignets. Elle travaille bien en classe. Le tracé E.E.G. montre toujours de nombreuses altérations bilatérales à type de pointes ou de pointes-ondes, la réaction à la SLI est plus marquée que sur les tracés précédents. La dose de Gardénal est augmentée. Les absences cèdent.

Mais à l'automne 58, elles reprennent : 1 à 2 par jour le plus souvent, un jour se passe parfois sans absence. L'enfant suit un peu moins bien en classe, est dite "endormie".Le Q.I. est à 90. Le tracé E.E.G. demeure identique aux précédents. Mais l'examen révèle un très discret syndrome déficitaire à droite avec perte du balancement automatique du bras, diminution du ballottement passif, et discrète raideur lors de l'exécution des manoeuvres commandées. L'enfant cherche ses mots en désignant les objets, bafouille :il existe une aphasie discrète mais certaine.

Elle est alors hospitalisée aux Enfants-Malades le 28.X.58

- la radio du crâne qui n'avait pas été refaite depuis 1950 montre des calcifications temporales gauches très étendues.
- le F.O. est normal, de même que le LCR
- le nouvel E.E.G. fait le 4.XI.58 montre un tracé très altéré : lorsque l'enfant a les yeux ouverts, le rythme de base de 5 à 6 cycles/seconde, est surchargé d'ondes aigues et de quelques pointes-ondes - mais à chaque fermeture des yeux surviennent des clonies palpébrales se traduisant par une bouffée de pointes ondes généralisées, puis un tracé ample, lent, aigu, surchargé de pointes isolées ou en bouffées. L'hyperpnée entraine des ondes lentes généralisées et une absence. La SLI déclanche dès les premiers éclairs des clonies généralisées.
- la ventriculographie ne permet pas d'injecter les ventricules.

L'enfant est opérée le 12.XI.58 : on trouve une tumeur de la taille d'une grosse prune, siègeant à la partie inférieure de la pariétale ascendante juste au dessus de la scissure. Elle est bien limitée, calcifiée par endroits et peut être enlevée en totalité.

L'examen hisotlogique montrera qu'il s'agitd'un oligodendroglicme

L'évolution post-opératoire est rapidement favorable après avoir été marquée par une hémiparésie droite surtout nette à la main et qui regresse en quelques jours - et surtout par une aphasie importante d'abord qui s'attenue progressivmeent pour ne laisser qu'une acalculie qui finira par disparaitre elle aussi - permettant des études de sténo-dactylo-comptable.

Les absences sont devenues rares - quelques unes par an, l'enfant les sent venir, a le regard figé, quelques secousses du bras droit, tombe sans perdre connaissance. En 68, toujours sous traitement anticomitial, aucune absence. Actuellement en 69 Anne-Marie va bien, n'a aucun déficit moteur, est mariée et enceinte de 6 mois, a fait 2 absences en début de grossesse.

Les E.E.G. post-opératoires montrent un foyer lent antérieur gauche et des altérations bilatérales paroxystiques lors des stimulations, toutes anomalies qui persistent encore actuellement, bien qu'atténuées.

Observation n° 20 - D... Claudine

née le 17.XI.1935

Pas d'antécédents familiaux comitiaux

Depuis l'âge de 3 ans, l'enfant a des accès de tremblement du bras droit et de la jambe droite, avec paresthésies des pieds (?), respiration bruyante, mais sans perte de connaissance. Les accès surviennent surtout la nuit, ils sont cependant assez fréquents dans la journée et inhibent la scolarité de l'enfant dont l'intellignece est toutefois normale.

En février 43, survient la première crise clonique franche localisée au bras droit, avec chute, sans perte de connaissance. Un E.E.G. fait à cette époque montre un foyer rolandique gauche dont on ignore le type (ondes lentes ou non ?)

L'enfant est hospitalisée en neuro-chirurgie à l' Pitié. L'examen neurologique montre peut être un nystagmus gauche dans le regard vers la gauche. L'aspect des F.O. est normal. Une ventriculographie est faite dont on ignore le résultat.

Toujours est-il, que l'enfant est opérée le 12 avril 1943 . On trouve une tumeur de la taille d'une noix à la face interne de l'aire motrice. L'ablation parait avoir été incomplète.

L'examen histologique montre qu'il s'agit d'un oligodendroastrocytome.

Pendant une durée de 1 an après l'intervention aucune crise ne survient. Puis elles reprennent, à raison de 1 à 2 par mois : localisées à l'hémicorps droit, avec aphasie motrice, sans déficit moteur post-critique.

En janvier 53, 10 ans après la première intervention et à l'âge de 17 ans, Claudine fait une crise suivie d'une hémiparésie droite qui persiste 3 jours. Puis le 7 février 53, elle fait une nouvelle crise précédée de céphalées, sans nausées, et suivie cette fois d'une hémiparésie qui ne régresse pas.

Elle est à nouveau hospitalisée en neurochirurgie aux Enfants-Malades, le 10 février 53.

- l'hémiparésie persiste, prédominant au membre supérieur avec discrète parésie faciale, sans hémianopsie, ni troubles sensitifs, ni aphasie
- l'examen des F.O. est normal
- Le tracé E.E.G. comporte un foyer d'ondes lentes de rythme delta rolandique gauche
- la ventriculographie montre un abaissement du ventricule latéral gauche.

La 2e intervention a lieu le 17.II.53 : elle permet d'enlever une tumeur kystique de la partie haute de l'aire motrice, de la taille d'un oeuf de poule, englobant en avant la paroi ventriculaire, adhérant en dedans à la faulx du cerveau et atteignant le corps calleux.

Les suites opératoires sont marquées par une accentuation de l'hémiparésie droite qui régresse ensuite.

Un traitement radiothérapique est effectué : 2 200 r sur chaque champ, 5 champs.

Depuis l'hémiparésie droite est devenue discrète, tous les mouvements sont possibles. Les crises sont devenues très rares : quelques "étourdissements" en 55. Une crise convulsive pendant le sommeil en 66, alors que plus aucun traitement anticomitial n'était pris depuis 3 ans. Claudine D... est maintenant mariée et a 2 enfants. En 66, au décours de la crise convulsive survenue à cette époque, l'examen neurologique trouvait une discrète hémiparésie droite avec quelques troubles de la sensibilité profonde, et une légère atrophie de ce côté. Le F.O. était normal. L'E.E.G. montrait un discret foyer rolandique gauche et la gammagraphie est dans les limites de la normale, avec cependant à la première et à la 24e heure une hyperactivité très minime temporo-pariétale gauche postérieure.

Il n'y avait donc à cette époque aucun argument pour penser à une récidive. On est sans nouvelle de l'évolution ultérieure.

Observation n° 21 - J... Jackie

né le 1.III.1945

Les premières manifestations pathologiques surviennent en septembre 1950, alors que l'enfant a cinq ans, sous forme d'absences avec tendance à la chute, de fréquence indéterminée mais ayant régressé sous Epidione.

En février 51, 6 mois plus tard, les absences sont cependant toujours nombreuses. De plus apparaissent des crises tonico-cloniques généralisées avec parfois perte des urines ; elles durent au plus une minute, se répètent 5 à 6 fois par jour, ne sont suivies d'aucun déficit moteur. L'enfant est coléreux, brutal, instable et semble avoir un retard intellectuel.

Il est hospitalisé aux Enfants-Malades en juin 51 en raison de cette épilepsie sévère.

- l'examen neurologique est normal, de même que l'examen des F.O.. Le Q.I. est à 72
- la radio du crâne révèle une calcification intra-cranienne droite se projetant au dessus et en arrière de la selle turcique.
- l'E.E.G. montre un rythme de base assez net, bien que labile, de 5 à 8 cycles/seconde et des ondes lentes de 3 à 4 cycles/seconde, assez nombreuses bilatérales, à maximum temporal droit inconstant. (c'est à dire qu'en l'absence de la radiographie du crâne, ni les données de l'examen clinique, ni celles de l'E.E.G. ne permettaient de suspecter une tumeur)

L'enfant est opéré le 7 juin 1951 d'une tumeur de la taille d'un abricot, occupant la partie antérieure et moyenne du lobe temporal. En haut elle refoule la scissure de Sylvius, en bas et en dedans elle est doublée par une carapace de calcifications.

L'examen histologique montre qu'il s'agit d'un glioblastome avec hyperplasie vasculaire et calcifications multiples.

Un traitement radiothérapique est effectué : 10 000 r en 3 champs

La radiographie du crâne en post-opératoire montre la disparition

des calcifications, pouvant faire espérer que l'ablation de la tumeur a été complète.

L'évolution post-opératoire est favorable. Le caractère de l'enfant est amélioré, il est moins agressif. Il ne fait aucne crise jusqu'en 54. Toutefois le tracé électroencéphalographique montre l'existence d'un foyer temporal postérieur droit d'ondes lentes avec surimpression de pointes et avec disparition complète du rythme de base. Tous les tracés faits depuis l'intervention et jusqu'en octobre 57 montrent sensiblement le même aspect avec de temps en temps des pointes ondes bilatérales.

En juin 54, l'enfant fait de nouveau quelques absences, on craint une récidive, mais l'artériographie est normale. La dose de barbituriques est augmentée et les absences disparaissent bien que le tracé E.E.G. demeure sensiblement identique.

Les dernières nouvelles que l'on a de l'enfant datent de 58, époque à laquelle il allait bien, ne faisait pas d'absences, ni de crises convulsives, mais avait un retard scolaire.

Observation n° 22 - W... Jean-Paul

né le 2 mai 1947

L'enfant fait 2 "crises comitiales" - dont on ignore le type exact - à l'âge de 2 ans et de 5 ans. Entre ces deux crises, de nombreuses "absences" sont remarquées par les parents.

A partir de 1954, (l'enfant a alors 7 ans) les crises deviennent plus fréquentes : elles sont annoncées par des douleurs abdominales et sont de type tonique ; l'une d'elles s'est accompagnée de perte de conscience.

L'enfant est hospitalisé le 9.III.55 aux Enfants-Malades :

- cliniquement : on remarque une bosse frontale médiane, connue depuis longtemps. L'examen neurologique et des F.O. est normal. Le caractère de l'enfant est altéré par des colères violentes. Une crise est observée au cours de l'hospitalisation : l'enfant est trouvé à quatre pattes sous son

lit, inconscient, poings serrés.

- l'E.E.G. est normal.

- la radiographie du crâne montre les contours calcifiés d'une tumeur frontale médiane, se projetant sur une verticale passant par la selle turcique. Sur le cliché de face ces calcifications forment une image en parenthèses verticale, médiane.

- la ventriculographie montre que cette image calcifiée s'inscrit entre les cornes frontales et les corps des ventricules latéraux qui sont déprimés et refoulés en dehors. Le toit du 3e ventricule est abaissé dans sa partie antérieure et la commissure grise intermédiaire est très large. Le diagnostic de lipome calcifié du corps calleux évoqué sur la radio simple du crâne est donc confirmé.

L'intervention a lieu le 18.III.55. Elle montre un lipome inextirpable, siègeant 1,5 cm au dessous du rebord inférieur de la faulx. Son ablation entrainerait de grosses lésions du pôle frontal ou des deux artères péricalleuses et des veines de gallien - si bien que la tumeur est laissée en place.

L'enfant est depuis régulièrement suivi, sous traitement barbiturique. De 1959 à 1967, il ne fait aucune crise, ni aucune absence ; quelques absences surviennent en 67, mais le traitement anticomitial était interrompu depuis 3 ans. Depuis, sous traitement par le Trinuride, les absences sont redevenues rares et n'empêchent pas une activité professionnelle de dessinateur.

Les tracés E.E.G. successifs faits depuis l'intervention montrent par intermittence des ondes lentes théta ou un peu plus lentes bilatérales, le plus souvent bitemporales. Souvent aussi les tracés E.E.G. sont normaux.

Observation n° 23 - T... Geneviève

née le 17 aout 1944

Pas d'antécédents familiaux comitiaux.

Les premières manifestations pathologiques surviennent à l'âge de 3 ans, en 1947. Il s'agit d"absences" de quelques secondes, avec regard fixe, précédées d'un strabisme interne tantôt de l'oeil gauche, tantôt du droit. Elles deviennent de plus en plus fréquentes et entrainent plusieurs tentatives thérapeutiques - dont une par le Gardénal interrompue en raison d'une certaine somnolence.

Vers l'âge de 5 ans, les absences deviennent plus longues, durent de 30 secondes à 1 minute. Elles comportent une attraction de la bouche vers la droite, et se terminent par une chute avec mouvements rythmiques des membres, parfois perte des urines. Au décours de la crise, l'enfant s'endort.

Elle est alors vue en consultation aux Enfants-Malades. Sur l'aspect d'un tracé E.E.G. de mars 1949, qu'on ne possède plus actuellement, on parle de suspicion de petit mal. Un traitement par l'Alepsal est entrepris, qui diminue la fréquence des absences.

En décembre 1950, le tracé E.E.G. est très altéré, très asymétrique - le rythme de base est rare à droite, remplaçé par des ondes lentes et des pointes - à gauche l'aspect du tracé est sensiblement normal.

A partir de janvier 1951 survient une véritable détérioration psychique. L'enfant est agressive, agitée, crie et mit sans motif,

Elle est hospitalisée en juillet 1951 aux Enfants-Malades. L'examen neurologique est normal mais le QI est à 74. L'aspect des F.O. est normal. l'encéphalographie gazeuse est considérée comme normale (en réalité, elle montrait déjà une discrète image d'amputation du ventricule latéral droit). L'E.E.G. toujours très altéré, montre cette fois à droite un rythme delta polymorphe entrecoupé de quelques pointes parfois groupées en paroxysmes. Aucune décision chirurgicale n'est prise. Le traitement est modifié, on prescrit Gardénal et Dihydan.

En janvier 52 l'enfant est de nouveau hospitalisée :

- son comportement s'est amélioré, elle apprend à lire
- mais les crises persistent, quotidiennes, survenant au réveil puis 1 à 2 fois dans la journée. L'enfant brusquement interrompt ses activités,

se raidit, perd connaissance et tombe si on ne la retient pas. Le malaise est bref et l'état de conscience redevient très vite normal.

- depuis quelques temps, Geneviève se plaint de céphalées et l'examen des F.O. découvre une stase bilatérale.
- cliniquement existe une petite parésie gauche
- l'E.E.G. montre un foyer étendu occipito-pariétal droit d'ondes lentes de rythme delta avec quelques pointes.
- la radio du crâne révèle une voussure de la fosse temporale droite (qui n'existait pas un an auparavant)
- la ventriculographie gazeuse montre l'absence d'injection du ventricule latéral droit.

L'enfant est opérée le 16 janvier 1952 - L'os temporal droit est très amingi - la tumeur est sous corticale - la ponction en retire 20 cc de liquide jaune hyperalbumineux - la tumeur est friable, mal limitée et envahit la paroi ventriculaire - son ablation complète est impossible.

L'examen histologique révèle qu'il s'agit d'un astrocytome presque entièrement isomorphe.

Son ablation ayant été incomplète, un traitement radiothérapique est cependant effectué.

Les suites opératoires sont bonnes, il n'y a pas de déficit moteur et seulement quelques absences jusqu'en 58. Les E.E.G. montrent la persistance d'un foyer d'ondes lentes et de pointes temporal droit.

En 1958, les absences deviennent nombreuses, s'accompagnent de phénomènes vasomoteurs et à deux reprises de crises faciales gauches. L'enfant se plaint depuis plusieurs mois de douleurs paroxystiques du membre inférieur gauche (s'agit-il de crises sensitives localisées ?)
L'enfant est vue en consultation au mois d'avril 58, on constate une parésie faciale gauche, et une certaine vivacité des reflexes ostéo-tendineux à gauche. L'étude du champ visuel montre une encoche temporale inférieure gauche. F.O. et radio du crâne sont normaux. Mais l'E.E.G est de nouveau très altéré avec disparition du rythme de base à droite, remplacé par des

ondes lentes. On craint une récidive de la tumeur et un nouveau traitement radiothérapique est fait.

Les crises cèdent transitoirement puis redeviennent quotidiennes, survenant tous les matins. Les divers tracés E.E.G. montrent la persistance d'un foyer temporal droit d'ondes lentes et de pointes, avec cependant réapparition du rythme de base et parfois pointes ondes bilatérales.

A partir de 64 les crises deviennent moins fréquentes mais plus longues. En aout 66, Geneviève tombe au cours d'une absence et demeure dans le coma. Une intervention neurochirurgicale est faite en province, et l'on trouve un lobe temporal nécrosé, hémorragique. La malade maurt peu de temps après, sans être sortie du coma. S'agissait-il d'un hématome post-traumatique, d'une récidive tumorale, ou d'une nécrose post-radiothérapique (deux traitements radiothérapiques à fortes doses ayant été subis) ?

Observation n° 24 - L... Anne-Marie

née le 15.VI.41

La première crise convulsive survient à l'âge de 7 ans en 1948. Le début est brusque, mais l'enfant a le temps de s'accrocher aux objets voisins avant de tomber. Puis elle perd connaissance et a de petits mouvements cloniques unilatéraux (à droite ?) . La crise dure une dizaine de secondes puis l'enfant s'endort pendant 1 heure. Malgré un traitement par le Gardénal, à raison de 5 cg par jour, les crises se répètent identiques, au rythme de 2 à 3 par semaine.

L'enfant est hospitalisée à Tours en mars 1950.

La radio du crâne montre une masse calcifiée siègeant dans le lobe temporal droit, en arrière de la selle turcique, de la taille d'une noix, d'aspect pommelé.

L'encéphalographie gazeuse révèle des anomalies morphologiques du ventricule latéral droit, dont on ne possède pas de description précise.

L'enfant est mise à l'Alepsal et au Dihydan et n'est finalement adressée en neurochirurgie aux Enfants-Malades qu'un an plus tard. Pendant ce laps de temps elle ne fait plus de crises.

Elle est donc hospitalisée aux Enfants-Malades le 10.II.51. Cliniquement on constate une petite diminution de force du membre supérieur gauche. Le Q.I. est à 84. Le F.O. est normal, de même que l'E.E.G.

La ventriculographie gazeuse montre des ventricules en place - l'image calcifiée se projette sur la corne temporale dont il est difficile de dire si elle est ou non amputée.

L'intervention a lieu le 8.III.1951 La surface du lobe temporal apparait normale, mais en incisant un peu en avant du plan du conduit auditif, on trouve à 3 cm de profondeur une masse rosée ayant l'aspect d'un hémangiome. Cette tumeur s'étend dans la cavité ventriculaire. Elle adhère par de nombreux vaisseaux au tronc cérébral et à la face interne du lobe temporal. Son ablation peut néanmoins être faite.

L'examen histologique conclut à un papillome des plexus choroïdes. Il s'agissait donc d'un papillome qui depuis le ventricule latéral avait envahi la profondeur du lobe temporal.

Les suites opératoires sont marquées par une hémiplégie gauche importante avec paralysie faciale, mouvements limités du bras dont l'extension seule est possible, au membre inférieur quelques mouvements des orteils peuvent être effectués. L'enfant a une hémianopsie gauche.

La radiographie post-opéraoire montre la persistance d'une petite calcification et l'E.E.G. un foyer d'ondes lentes rolando-temporal droit.

Les crises qui avaient cessé depuis un an avant l'intervention reprennent à une fréquence irrégulière. Une par mois ou moins, quelquefois une par semaine, et par période une crise quotidienne. Elles débutent par l'émission de phrases incompréhensibles et se terminent par une perte de connaissance avec mouvements cloniques généralisés durant quelques secondes. Au bout de quelques mois, la symptomatologie des crises s'atténue et en septembre 52 les crises sont très frustes : l'enfant ouvre la bouche,

articule quelques sons sans perdre connaissance. Les tracés E.E.G. successifs montrent la persistance d'un foyer d'ondes lentes polymorphes temporo-rolandique. L'hémiplégie a régressé, la marche est possible.

On est sans nouvelles de l'enfant depuis septembre 52.

Observation n° 25 - M... José

né le 1.VII.48

Né cyanosé l'enfant a dû être réanimé 1/4 d'heure.

Les premiers faits anormaux surviennent en juin 1950. Sans aucun prodrome, l'enfant pâlit, tombe en avant sans crier, perdant connaissance pendant quelques secondes. Les malaises sont fréquents, jusqu'à dix par jour. Ils cèdent de façon transitoire pendant 8 jours au décours d'une amygdalectomie (effet des barbituriques de l'anesthésie ?). Au mois d'aout, le rythme des crises est irrégulier mais des manifestations tonico-cloniques généralisées apparaissent,après le début de la crise qui consiste toujours en une chute. Depuis les premières crises, les parents ont remarqué des modifications du caractère : l'enfant est grognon, irritable, agité.

L'enfant est examiné à cette époque. Il n'y a aucun signe neurologique anormal. Le test de Gesell témoigne d'un retard de 6 mois environ. L'E.E.G. montre des altérations paroxystiques ? (on parle de "comitialité certaine") Un traitement de Gardénal est entrepris.

En février 51, 7 mois après les premières crises, le tracé E.E.G. révèle un foyer pariétal d'ondes lentes et de pointes avec disparition complète à ce niveau du rythme de base. L'indication d'une encéphalographie gazeuse est discutée et finalement repoussée.

L'enfant est revu en consultation en novembre 51. Les crises qui avaient cédé depuis aout 50 ont repris en septembre 51 et surviennent environ trois fois par jour. L'enfant ne sent pas venir sa crise, il tombe en perdant connaissance et a des mouvements cloniques du bras gauche ; il est ensuite somnolent et a une parésie du bras gauche durant quelques minutes. Le tracé

E.E.G. montre la persistance du même foyer pariétal droit.

En décembre 51 les crises sont toujours aussi fréquentes, elles commencent par une perte de connaissance avec chute, suivie d'une phase tonique généralisée. La crise dure en tout 3 à 4 minutes, et est suivie par une période d'obnubilation de 5 minutes. Une hémiparésie gauche semble être remarquée dès cette date.

En avril 52, les crises deviennent de plus en plus fréquentes jusqu'à 7 à 8 par jour.

Et l'enfant est hospitalisé en neurochirurgie fin avril 52.

- cliniquement, on constate une hémiparésie gauche prédominant aux extrémités. L'enfant marche mais ne se sert pas de sa main gauche ; il a une paralysie faciale, mais pas de troubles sensitifs. Le niveau intellectuel est normal.
- L'examen des F.O. montre une stase bilatérale importante
- la radio du crâne révèle une image calcifiée de la région pariétale droite
- l'E.E.G. est très altéré et asymétrique. A droite, le rythme de base est rare sur tout l'hémisphère et le foyer pariétal d'ondes lentes précédemment constaté persiste, fait d'ondes polymorphes de 3 cycles/seconde continues entrecoupées de pointes ondes. Toujours à droite, existe aussi un foyer de pointes frontal très actif. A gauche le rythme de base est conservé, interrompu seulement par de rares ondes lentes postérieures diffusant de la droite.

L'enfant est opéré une première fois le 30 avril 1952. La voute cranienne rolando-pariétale est amincie. La ponction retire à 3 ou 4 cm de profondeur 100 cc d'un liquide jaune sous pression, coagulant rapidement et on trouve une volumineuse tumeur envahissant presque tout le lobe temporal. Une ablation incomplète en est faite, un deuxième temps opératoire étant prévu si l'histologie révèle une tumeur bénigne.

C'est ce qui se produit effectivement : il s'agit d'un astrocytome pileux, sans aucun signe de malignité avec par endroits des calci-

fications ; au voisinage de ces calcifications, la tumeur prend l'aspect d'un oligodendrogliome.

Pendant deux jours, au décours de l'intervention, l'enfant a des mouvements cloniques continus de la main gauche qui cèdent peu à peu pour disparaitre en une semaine.

Un traitement radiothérapique est effectué avant la 2e intervention qui a lieu le 11 septembre 52. Toute la tumeur, cette fois peut être enlevée, elle contenait plusieurs cavités kystiques. Le ventricule latéral se trouve largement ouvert.

Depuis, l'enfant est régulièrement revu en consultation. Il garde une hémiplégie gauche avec discrète contracture, mais marche assez bien avec des chaussures orthopédiques. Sur le plan intellectuel, son Q.I. est en 63 à 95 malgré une certaine lenteur dans les épreuves verbales et une difficulté à suivre les cours théoriques. José n'a pas eu son certificat d'Etudes mais a bien suivi les cours d'une école d'apprentissage et est actuellement horticulteur.

Les "absences" ont persisté, d'abord accompagnées de mouvements cloniques de la main gauche, puis seulement d'une rotation de la tête vers la gauche. Les crises se résument souvent à une impression de vertige sans perte de connaissance et l'enfant peut rester debout au cours de la crise s'il se tient à un appui. La fréquence de ces crises est variable d'une époque à l'autre : tantôt elles sont nombreuses, plusieurs par semaine, tantôt plusieurs mois se passent sans crise. Diverses associations médicamenteuses ont été prescrites - actuellement le traitement comporte Trinuride et Epiclase.

Les tracés E.E.G. - le dernier datant de novembre 68 - montrent la persistance d'un foyer pariéto-rolandique droit d'ondes lentes entrecoupées de pointes ondes, gardant un aspect voisin de celui qui était observé en période pré-opératoire.

Observation n° 26 - D... Gérard

né le 13.VI.46

Pas d'antécédents familiaux comitiaux.

Les premières manifestations convulsives surviennent fin juillet 1948, alors que l'enfant a deux ans. Au décours d'une varicelle, il fait plusieurs petites crises convulsives avec hypertonie et clonies généralisées. Les crises se répètent pendant trois à quatre jours.

Quinze mois plus tard, le 8 octobre 49, l'enfant fait à nouveau plusieurs crises, plus intenses que les premières, suivies d'une paralysie faciale droite ui persiste. On ignore si l'enfant a reçu alors un traitement et lequel.

Le 21 janvier 1952, 3 ans ½ après les premières crises, l'enfant est fatigué, se plaint de céphalées, a depuis cette date des vomissments en jet sans horaire particulier et des crises cloniques réapparaissent. Le 10 février s'installe un état de somnolence qui évolue en quelques jours vers un coma.

L'enfant est hospitalisé en neurochirurgie aux Enfants-Malades le 23.II.1952.

- il est subcomateux, réagissant aux fortes incitations.
- une trépano-ponction ventriculaire est faite le jour même et ramène un liquide clair, coulant en jet pendant quelques secondes.
- l'état de conscience de l'enfant après la ponction s'améliore un peu, bien qu'obnibulé, il répond aux questions. Un examen neurologique est possible et montre une hémiparésie droite avec paralysie faciale droite et signe de Babinski droit - s'y associe un strabisme interne de l'oeil gauche.
- l'examen des F.O. montre un oedème bilatéral très important
- sur la ventriculographie gazeuse, la moitié inférieure du ventricule latéral gauche parait mal injectée, envahie par une néo-formation.

L'enfant est opéré le 27.II.1952 La ponction du lobe temporal retire environ 100 cc de liquide xanthochromique qui coagule et l'on trouve à quelques cm du cortex une tumeur grise, molle, mal limitée, très hémorra-

gique, ce qui oblige à faire une hémostase d'urgence et empêche l'ablation.

L'examen histologique révèle qu'il s'agit d'un médulloblastome

Les suites opératoires sont marquées par la persistance de l'hémiplégie droite et de signes d'H.I.C. (vomissements - oedème papillaire) Ces derniers cèdent à un traitement radiothérapique et à la fin du mois d'avril l'oedème papillaire a disparu.

On ignore si les crises convulsives se sont répétées. L'enfant meurt le 11.III.55, trois ans après l'intervention.

Observation n° 27 - C... Christine

née le 5.IX.53

Pas d'antécédents familiaux comitiaux.

L'enfant vomit fréquemment dès l'âge de 4 mois, ces vomissements sont attribués à des changements de régime.

Les premières manifestations comitiales surviennent en 1954 : sous forme de révulsion des globes oculaires et d'hypotonie durant quelques secondes. Un traitement barbiturique est prescrit.

A partir de janvier 55, alors que l'enfant a quatorze mois, surviennent des malaises fréquents, mais de rythme irrégulier, de 2 à 10 par jour, mais parfois toute une journée se passe sans malaise. Christine alors arrête ses jeux, devient pâle, a le regard vague, puis survient une bouffée vasomotrice du visage, des mouvements de déglutition et l'enfant se gratte le nez.

Elle est vue en consultation aux Enfants-Malades en février 55. L'examen neurologique et des F.O., la radio du crâne sont normaux. Le tracé E.E.G. montre un foyer temporal postérieur gauche d'altérations très importantes avec disparition du rythme de base, nombreuses pointes très amples et quelques ondes lentes. Un traitement par le Gardénal est prescrit (il sera d'ailleurs interrompu deux mois plus tard) et les malaises cèdent.

Mais l'enfant devient somnolente, vomit fréquemment, ne peut plus marcher et est hospitalisée aux Enfants-Malades en juin 55. La station debout est impossible et il existe un tremblement lors des mouvements volontaires. Il y a une paralysie faciale droite et un signe de Babinski droit. L'enfant est tantôt somnolente, tantôt agitée, a des absences et des ébauches de crises toniques, la nuque est raide. La percussion du crâne trouve un bruit de pot fêlé.

L'hypertension intracranienne suspectée cliniquement est confirmée par la radio du crâne qui montre une disjonction des sutures et par l'examen des F.O. qui révèle une stase papillaire bilatérale et à droite des hémorragies.

L'existence d'un tremblement lors des mouvements volontaires fait suspecter d'abord une tumeur de la fosse postérieure - hypothèse qui d'ailleurs n'expliquait pas très bien les crises comitiales ni leur symptomatologie.

L'E.E.G. montre le même foyer qu'en février 55, mais les ondes lentes y sont plus nombreuses.

La ventriculographie gazeuse montre une volumineuse tumeur kystique occupant la presque totalité du lobe frontal et tout le lobe temporal gauche, le ventricule latéral gauche n'étant reconnaissable qu'au niveau de sa corne occipitale qui elle même est très dilatée. On remarque également une voussure de la voute cranienne du côté gauche.

L'enfant est opérée le 29.VI.55 le cortex temporal est réduit à une mince lamelle transparente sous laquelle on trouve une très volumineuse tumeur kystique contenant un liquide xanthochromique et par endroits gélatineux - la paroi ventriculaire bombe dans cette cavité, on y fait une ouverture afin de drainer le kyste vers le ventricule latéral.

On ne possède pas de compte-rendu histologique

Les suites opératoires sont rapidement graves : l'enfant est hypotonique, a un signe de Babinski bilatéral, des crises toniques du bras gauche, des mouvements oculaires lents, ressemblant un peu à un nystagmus.

On n'a pas la preuve d'une infection méningée certaine. Un encombrement bronchique et des troubles végétatifs avec grandes oscillations thermiques surviennent et l'enfant meurt le 21 juillet.

Observation n° 28 - D... André

né le 20 mai 1946

La première crise comitiale survient en mai 1957 alors que l'enfant a onze ans : crise tonique de l'hémicorps droit, sans perte de connaissance suivie plusieurs fois dans la journée d'impression de décharges électriques du membre supérieur droit.

Trois mois après, le 7.VIII.57, l'enfant fait une nouvelle crise, tonique, puis clonique, de l'hémicorps droit, plus longue que la précédente, durant environ 10 minutes. Après cette crise persiste transitoirement une parésie des membres supérieurs et inférieurs droits.

André est vu en consultation aux Enfants-Malades quelques jours après, le 22.VIII.57 les réflexes ostéo-tendineux sont demeurés un peu vifs à droite, où le réflexe rotulien est polycinétique. L'aspect des F.O. et le tracé E.E.G. sont normaux. Par contre la radiographie du crâne revèle des calcifications pariétales gauches bien limitées qui sur les tomographies siègent à 2 cm du cortex et à 2 cm de la ligne médiane, dans le tissu cérébral. L'artériographie montre un fin réseau artériel entourant cette calcification.

L'enfant est opéré le 19.XI.57 avant l'intervention étaient survenues pendant le mois d'octobre 2 crises sensitives de l'hémicorps droit faites de fourmillements suivis d'une parésie post-critique. Quelques jours avant l'intervention, on constate d'ailleurs une parésie droite permanente et un signe de Babinski droit. L'opération permet l'ablation d'une tumeur dure, bien limitée siègeant dans la 2e circonvolution pariétale.

L'examen histologique révèle un oligodendroglione calcifié

Les suites opératoires sont marquées par une accentuation transitoi-

re de l'hémiparésie avec anesthésie thermo-algésique, et hypoesthésie au tact. Le syndrome déficitaire sensitivo-moteur régresse ensuite progressivement.

L'enfant est revu en consultation le 12.VII.64, 7 ans après l'intervention, n'a aucune gêne motrice, semble ne plus faire de crises (prend toujours un lentérule de phénobarbital par jour). Le tracé E.E.G. montre quelques ondes lentes et pointes postérieures prédominant à gauche.

Observation n° 29 - V... James

né le 22.X.58

A partir de l'âge de 6 mois, l'enfant devient anorectique, vomit, a une diarrhée fréquente, ne prend plus de poids. Et au mois de septembre 59, les parents ont l'impression que l'enfant est aveugle : il tourne les yeux en tous sens, ne fixe plus les objets.

A la même époque, début septembre, l'enfant a plusieurs crises de trémulation des membres supérieurs qui se mettent en demi flexion, en même temps surviennent des mouvements oculaires désordonnés, en tous sens et des clignements des paupières. L'ensemble dure environ 2 secondes. L'enfant se frotte fréquemment les yeux (sans doute parce qu'il ne voit pas ?), dort mal, mais son caractère gai n'a pas changé.

Il est vu alors par un Oculiste qui constate une abolition du réflexe pupillaire et une cécité, ainsi que des F.O. normaux. L'enfant est hospitalisé à Poitiers, où une PL montre une albuminorachie à 1,30 g. Le Q.I. est à 80. Le périmètre cranien est à 1 an de 47,5 cm à la limite supérieure de la normale.

James est alors adressé en neurochirurgie aux Enfants-Malades en novembre 59. La radiographie simple du crâne montre une ostéoporose de la selle turcique. La ventriculographie gazeuse révèle une dilatation importante des ventricules latéraux, y compris des cornes temporales ; le 3e ventricule est presque totalement amputé par une masse supra-sellaire. Les

hypothèses retenues sont celles de gliome du chiasma ou de cranio pharyngiome

L'intervention a lieu le 18.XI.59 on découvre une tumeur qui bombe entre les deux nerfs optiques en les écartant et qui contourne le nerf optique droit par en dessous. L'ablation de cette tumeur entraine l'évidement complet de la selle turcique, les nerfs optiques sont libérés, mais on ne peut retirer la partie postéro-supérieure de la tumeur qui adhère au chiasma et au plancher du 3e ventricule.

L'étude histologique conclut à un astrocytome polaire

Un traitement radiothérapique est effectué

L'enfant est revu en consultation en 1961. Est aveugle par atrophie optique, fait quelques crises toniques avec flexion en avant de la tête, malgré un traitement par le Gardénal.

Un an plus tard en III.62, l'enfant est réhospitalisé en neurochirurgie. Il a une paraplégie spasmodique et ne marche pas. S'y ajoute une hémiparésie gauche avec parésie faciale, assis l'enfant s'effondre sur le côté gauche. Une très discrète récupération visuelle est survenue, l'enfant distingue vaguement les objets. L'E.E.G. montre des ondes lentes delta sur tout l'hémisphère droit. Au F.O. les papilles sont atrophiques, pâles, à bords nets. Surtout on remarque une importante tuméfaction frontale droite et la ventriculographie montre une énorme hydrocéphalie, tandis que la radio simple du crâne témoigne d'une importante H.I.C. avec disjonction des sutures. La selle turcique est presque plate, les clinoïdes postérieures complètement érodées.

L'enfant est opéré le 11.IV.62 : on met en place une valve ventriculo-cardiaque de Pudenz pour lever l'H.I.C.

Au décours de cette deuxième intervention, l'enfant va mieux pendant quelques mois, recommence à marcher, mais en 63, des signes fonctionnels D' H.I.C. réapparaissent et l'enfant meurt en aout 63.

Observation n° 30 - L... Danièle

née le 18.X.48

L'enfant a toujours eu un retard staturo-pondéral

les troubles débutent en juillet 1951 : Danièle vomit plusieurs fois par jour, se plaint de céphalées, est somnolente dans la journée, agitée la nuit, ne marche plus, ne tient plus assise (elle a trois ans) et devient énurétique. En même temps, son caractère s'altère. Pendant le même mois de juillet survient une crise de "tremblement" des membres du côté droit : l'enfant laisse tomber le verre qu'elle tenait, elle a des mouvements de torsion du bras et de la jambe, mais elle ne perd pas connaissance. En fait on apprend par les parents que des céphalées existaient depuis environ un an.

L'enfant est hospitalisée aux Enfants-Malades en septembre 51.

Elle est très maigre et petite pesant 11 kgs et mesurant 86 cm à 3 ans. Le volume du crâne par contre est augmenté avec un périmètre cranien de 53 cm et une saillie des bosses temporales et frontales.

On remarque que la pilosité de l'enfant est developpée.

L'examen des F.O. ne révèle pas de stase mais la radio du crâne montre une disjonction des sutures. L'E.E.G. est normal.

Au cours de l'hospitalisation apparait une hémiparésie droite et un signe de Babinski bilatéral, ainsi que de petites hémorragies aux F.O. dont les papilles deviennent floues.

La ventriculographie montre une dilatation très importante, symétrique des deux ventricules latéraux. Le 3e ventricule est refoulé vers la droite, sa partie supérieure est dilatée, sa partie inférieure au contraire effilée, comprimée - déformation témoignant d'une tumeur de la couche optique gauche.

L'enfant est opérée le 29.IX.51 : l'intervention consiste en la pose de 2 valves de Torkilsen (ventriculo-cisternales) et un traitement radiothérapique est effectué à 2 reprises en 52 et 53.

Depuis l'enfant est suivie régulièrement en consultation . Les

signes pyramidaux bilatéraux ont persisté, cependant la marche a été possible avec une aide minime, actuellement elle ne l'est plus en raison surtout d'une obésité apparue depuis une puberté précoce survenue à l'âge de 6 ans. Le développement intellectuel est médiocre, l'enfant toutefois a appris à lire. Les manifestations comitiales sont d'abord demeurées fréquentes, sous forme d'absences journalières ou de crises généralisées, malgré la prise régulière de Gardénal et de Dihydan. En janvier 67, lors de la dernière consultation; elles sont devenues rares.

L'aspect des tracés E.E.G. s'est modifié : alors qu'il était normal avant l'intervention, il comporte en 1954 et conserve depuis, de façon constante un foyer delta polymorphe temporal. Au niveau de ce foyer, le rythme de base disparait ; quelques pointes viennent s'y ajouter parfois, en particulier en paroxysme au cours de l'enregistrement d'une absence (l'enfant dit "je sens mon malaise") ; ces pointes diffusent de façon inconstante à droite, où le tracé est normal.

(cette observation est donc celle d'une tumeur de la couche optique à symptomatologie assez particulière, comitiale - peut être en rapport avec un envahissement de la région profonde du lobe temporal et endocrinienne - sans doute en rapport avec un envahissement de la région hypothalamique).

Observation n° 31 - P... Monique

née le 27.III.46

L'enfant se plaint de quelques céphalées et de quelques nausées à partir de février 51.

Les troubles commencent de façon nette vers la mi-septembre 51 par une crise tonique de l'hémiface droite avec perte de connaissance, puis secousses cloniques de l'hémicorps droit, l'ensemble dure quelques secondes. A la même époque l'enfant se plaint pendant trois jours de céphalées surtout matinales, elle vomit en jet, est somnolente dans la journée.

Un examen des F.O. révèle un oedème papillaire bilatéral.

L'enfant est donc hospitalisée en neurochirurgie aux Enfants-Malades le 25.IX.51.

- elle est un peu somnolente, mais bien consciente. On constate une petite parésie faciale et du membre supérieur à droite, peut être une paralysie du VI droit, et un tremblement d'allure cérébelleuse à gauche.
- l'examen des F.O. montre un oedème important avec hémorragies, la radio du crâne montre une disjonction des sutures.
- la ventriculographie gazeuse montre un refoulement du 3e ventricule, il s'agit donc d'une tumeur de la couche optique gauche. Une intervention palliative de dérivation est faite dans un deuxième temps (lame sus optique)

un traitement radiothérapique est prescrit

on est depuis sans nouvelles de l'enfant.

Observation n° 32 - T... Lionel

né le 31.V.49

Les troublent commencent en mai 58 par une anorexie, des vomissements, et des douleurs de l'hypocondre gauche - et le 28 mai par une crise convulsive généralisée avec hémiparésie gauche résiduelle.

L'enfant est hospitalisé à Nancy. L'urographie révèle une tumeur rénalegauche, et la radio du crâne montre une disjonction des sutures. L'artériographie carotidienne permet de voir un refoulement de la sylvienne gauche vers l'extérieur. On se trouve donc devant une métastase cérébrale précoce d'une tumeur rénale.

Un traitement radiothérapique double est d'abord effectué : sur le rein, sur le cerveau et l'enfant est hospitalisé en chirurgie aux Enfants-Malades en VIII.58.

La néphrectomie est faite le 3.IX.58. Il s'agit d'un volumineux néphroblastome nécrosé.

L'examen neurologique est devenu normal mais la radio du crâne

montre toujours une disjonction des sutures et à l'examen des F.O., les veines sont dilatées. L'E.E.G. montre un foyer lent pariéto-occipital droit. Le traitement radiothérapique cérébral est poursuivi.

On est depuis sans nouvelles de l'enfant, mais le pronostic apparaissait malheureusement très sombre.

Observation n° 33 - P... Marie-Françoise

née le 2.II.46

Antécédents familiaux comitiaux (chez une tante)

Au mois de juin 1950, l'enfant vomit plusieurs fois le matin.

En août, après un vomissement, survient la première crise convulsive : pendant une minute l'enfant est pâle, raide, les yeux révulsés. Au mois d'octobre elle fait une nouvelle crise identique mais plus longue suivie d'un sommeil post-critique de 2 à 3 heures.

Le 17 novembre 1950, l'enfant est trouvée dans le coma, ayant vomi. Elle reste dans cet état plusieurs heures en même temps que survient des crises convulsives généralisées subintrantes, ayant débuté à la face, et suivies d'une hémiplégie droite post-critique.

L'enfant est hospitalisé en province, au bout de 12 heures de coma. L'aspect des F.O. est normal, une PL est alors faite qui montre une hyperalbuminorachie à 3,60 grammes et une réaction cellulaire faite de 60 lymphocytes. Une nouvelle crise convulsive survient après la PL. L'enfant reste inerte, hypertonique, avec une hémiplégie droite, une irrégularité thermique, les pupilles en mydriase pendant trois jours. Cet état de coma n'est interrompu que par quelques éclairs de conscience. Elle reprend connaissance le 20 novembre, mais reste obnibulée pendant 15 jours. Il ne reste aucun signe neurologique en dehors d'une voix nasonnée et d'une mydriase. Une nouvelle PL fait le 24.XI ramène un liquide hypertendu ou la réaction cellulaire a disparu, mais qui reste hyperalbuminorachique (2,26 g) l'enfant quitte

l'Hôpital le 3 décembre.

Du 3 décembre au 25 décembre, elle marche et parle normalement, mais ses parents constatent que son caractère s'est modifié. Dans la nuit du 25 au 26 décembre, elle se plaint de céphalées très violentes qui persistent les jours suivant plus ou moins intenses. La démarche devient instable, l'enfant reste au lit, la voix redevient nasonnée.

L'enfant est hospitalisée aux Enfants-Malades en janvier 51 :

- cliniquement, on constate l'instabilité de la marche, mais aussi un déficit moteur droit, et une discrèt assynergie avec tremblement du membre inférieur gauche. La voix est nasonnée mais le voile se contracte bien. Même en position assise, l'équilibre de l'enfant est instable.
- les F.O. sont normaux - la radio du crâne montre des sutures très nettes et des sillons vasculaires très marqués. Dans le L.C.R. on trouve une hyperalbuminorachie (à 5 grammes) avec réaction cellulaire. Le tracé E.E.G. comporte un foyer d'ondes lentes delta polymorphes occipito-pariéto-temporal droit.

L'enfant est alors adressée en neurochirurgie : la ventriculographie gazeuse montre un abaissement et un aplatissement de la paroi supérieure du ventricule droit avec affaissement de la corne temporale, amputation de la partie moyenne de la cornefrontale - témoignant d'une néoformation surmontant le ventricule latéral. Le 3e ventricule est refoulé vers la gauche et les ventricules latéraux sont un peu dilatés.

L'intervention a lieu le 17.I.51 : on trouve une volumineuse tumeur très molle, sans aucune limite, vue par transparence sous le cortex - son ablation ne peut être qu'incomplète.

L'étude histologique conclut à un épendymoblastome

Un traitement radiothérapique est effectué.

L'enfant est revu en consultation en juin 51. Elle n'a qu'une gêne motrice discrète à la marche, plus importante à la course. Elle conserve une petite dysmétrie de la jambe gauche. A l'E.E.G. persiste un foyer postérieur droit d'ondes lentes polymorphes.

Mais cette amélioration fut de courte durée et l'enfant est décédée le 9.IX.52.

Observation n° 34 - P... Philippe

né le 17.IV.58

A l'âge de 10 mois, l'enfant fait une crise de pâleur subite avec hypertonie à la même époque, les parents constatent qu'il se sert moins de son bras gauche.

A 1 an, l'enfant mit debout, traine le membre inférieur gauche. Son développement psychique ne parait pas altéré bien qu'il sourie difficilement. Début septembre 59, à 17 mois, l'enfant a chaque jour un accès de pâleur avec sueurs, en même temps il ferme les yeux. Il devient anorectique et somnolent et vomit une fois par jour.

Il est hospitalisé à Chateauroux le 13.IX.59, où l'on constate une hydrocéphalie (périmètre cranien de 50 cm à 17 mois) et une hémiparésie gauche. La radio du crâne est normale, mais il existe un oedème papillaire débutant à l'examen du F.O.

L'enfant est alors adressé aux Enfants-Malades le 15.IX. Il est somnolent, hyperesthésique, suit à peine du regard. L'hydrocéphalie est évidente avec fontanelle tendue et voussure de la région temporo-malaire droite. Il existe une hémiparésie gauche avec signe de Babinski bilatéral et parésie du VI gauche. L'examen des F.O. montre cette fois un oedème franc, prédominant à droite et la radio du crâne une disjonction des sutures. Le 16.IX. l'enfant fait une crise tonique en hyperextension avec pâleur, il est très somnolent et a des troubles vasomoteurs.

Il est rapidement transféré en neurochirurgie. Une trépano-ponction est faite à droite et ramène un liquide jaune filant, à 3 cm de profondeur. La ventriculographie montre un refoulement de l'ensemble du système ventriculaire vers la gauche. Le plancher du corps ventriculaire droit est soulevé par une néoformation sousjacente qui refoule en bas, en dehors et en avant la corne temporale droite.

L'enfant est opéré le 18.IX.59. La scissure de Sylvius est refoulée vers le haut et le lobe temporal est très gros avec des circonvolutions

élargies. On trouve la tumeur très molle, dès l'incision du cortex. Une chute tensionnelle oblige à interrompre l'intervention. L'examen histologique révèle qu'il s'agit d'un méningiome. L'enfant est donc réopéré le 7 octobre. Sous le tissu nécrosé, on trouve une masse dure du volume d'une mandarine, qui peut être enlevée mais l'ablation complète n'est pas certaine.

Les suites opératoires sont simples. Il persiste une hémiparésie, mais l'enfant tient assis et debout et peut se servir de sa main gauche. Les tracés E.E.G. post-opératoires (il n'y avait pas eu d'E.E.G. pré-opératoire) montrent de très nombreuses ondes lentes polymorphes à droite avec surimpression de pointes.

Mais en septembre 60, l'enfant est réhospitalisé car l'hémiplégie gauche s'est accentuée, il ne tient plus debout. Un déficit moteur du membre inférieur droit également est apparu, ainsi qu'un tremblement et une dysmétrie à droite. La radio du crâne montre une asymétrie importante avec dilatation de l'hémicrâne droit. La ventriculographie et l'artériographie ne permettent pas de conclure avec certitude : s'agit-il d'une récidive tumorale ou d'un épanchement sous-dural. Une trépano-ponction ramène du liquide.

L'enfant est opéré pour la 2e fois le 21.X.60 : on trouve une énorme récidive kystique de la tumeur. Aucune ablation ne peut être envisagée.

L'enfant est encore revu en consultation 1 an plus tard. Le volet cranien est soulevé et tendu. Il existe une paraplégie spasmodique. L'enfant dit quelques mots. On ne sait s'il a ou non refait des crises convulsives. Aucune nouvelle n'a été donnée depuis cette date.

Observation n° 35 - P... Patrice

né le 10.I.54

Les premiers troubles surviennent en mars 57. L'enfant se plaint de céphalées, vomit en jet, devient progressivement obnubilé puis fait une

crise convulsive suivie d'un coma agité et douloureux semble-t-il ayant duré une demi-heure. Il demeure au décours de ce coma obnubilé et se plaint de céphalées persistantes.

Il est alors hospitalisé à Vitry le François - où la P.L. ramène un liquide xanthochromique avec hyperalbuminorachie à 7 grammes. Le diagnostic d'hémorragie méningée est donc porté et l'enfant est adressé aux Enfants-Malades le 2 mai 57.

- cliniquement on constate une augmentation du périmètre cranien avec bruit de pot fêlé. L'enfant a deux angiomes plans : un de l'avant bras gauche, un du creux poplité gauche, mais il n'y a pas de souffle à l'auscultation du crâne.

- l'examen neurologique révèle un petit déficit moteur gauche avec paralysie faciale, un signe de Babinski bilatéral, et une hyperesthésie diffuse.

- la radio du crâne, montrant une disjonction des sutures, et l'examen des F.O. révélant un oedème bilatéral, confirment le diagnostic clinique d'H.I.C.

- L'E.E.G. montre un foyer d'ondes lentes delta polymorphes occipito-temporal postérieur droit.

- l'artériographie montre un refoulement en haut et en avant de la partie antérieure de la péricalleuse, et la ventriculographie un déplacement très important du 3e ventricule et du ventricule latéral gauche vers la gauche, tandis que le ventricule latéral droit n'est pas injecté.

L'enfant est opéré le 9.V.57. On trouve à 1 cm de profondeur une volumineuse tumeur temporo-pariétale de la taille d'une orange, atteignant la paroi ventriculaire et les plexus choroïdes et s'étendant jusqu'au lobe occipital. Elle parait être enlevée en totalité.

L'examen histologique conclut à un épendymoblastome.

Un traitement radiothérapique est effectué à Villejuif et l'enfant retrouve une activité sensiblement normale. Il ne semble pas avoir refait de crises convulsives.

Mais en juillet 68, réapparait une paralysie faciale et l'enfant a quelques vomissements. La radio du crâne est normale mais il existe une dilatation veineuse aux F.O. L'E.E.G. montre la persistance d'un foyer lent temporal droit.

Patrice est alors réhospitalisé, le 21 aout aux Enfants-Malades. Il a une hémiplégie gauche, une paralysie du VI gauche et se plaint de céphalées violentes. Il y a une stase importante au F.O.

Une deuxième intervention est tentée. On trouve une volumineuse tumeur en partie kystique, occupant une grande partie de la moitié postérieure de l'hémisphère et dont l'ablation complète est impossible. Un nouveau traitement radiothérapique sera fait à Vitry le François mais ne peut empêcher la récidive de l'H.I.C. et l'enfant meurt en III.59.

Observation n° 36 - G... Jacques

né le 30.IX.57

A la fin du mois de mai 61, l'enfant se plaint de céphalées bilatérales et vomit plusieurs jours de suite. Le 29 mai, il a un accès d'hypertonie avec révulsion des yeux, apnée et cyanose pendant quelques secondes.

Il est aussitôt hospitalisé à Dieppe où il est trouvé somnolent. Une ponction lombaire est faite, malgré un oedème au F.O., et montre une hyperalbuminorachie à 1,20 g.

L'enfant est adressé aux Enfants-Malades le 2.VI.61.

- il est somnolent, se plaint de céphalées occipitales droites, à une parésie du membre supérieur gauche.
- l'examen des F.O. montre un oedème bilatéral modéré avec une hémorragie péripapillaire à gauche. L'E.E.G. comporte des ondes lentes bilatérales, de 2,5 à 3 cycles/seconde, postérieures bilatérales sans asymétrie.
- la ventriculographie gazeuse révèle une dilatation importante des ventricules latéraux et l'absence d'injection du 3e ventricule, à sa place une

masse oblongue , verticale, bien limitée et visible.

L'enfant est opéré le 6.VI.61. On découvre une volumineuse tumeur très dure occupant la partie antérieure du septum et englobant les deux trous de Monroe, l'ensemble de la tumeur a la taille d'une mandarine, on ne peut en faire l'ablation complète.

L'étude histologique conclut à un astrocytome bénin.

Les suites opératoires sont favorables, marquées par une parésie faciale et du membre supérieur gauche régressive. L'enfant ne fait pas de crises convulsives semble-t-il.

En IX.62, l'enfant est réhospitalisé au décours d'une crise convulsive de l'hémicorps gauche survenue après quelques vomissements, sans perte de connaissance, suivie d'une légère obnubilation. Cliniquement on constate une petite asymétrie des traits et le tracé E.E.G. montre un foyer delta polymorphe postérieur droit avec conservation du rythme de base. Le diagnostic de récidive ne parait nullement certain et aucune exploration neuroradiologique n'est faite.

L'enfant a été revu en consultation en 68, va bien.

Observation n° 37 - L... Jocelyne

née en 1953

En avril 59 l'enfant a pendant trois jours consécutifs, un accès par jour de clonies des membres inférieurs, sans perte de connaissance. La semaine suivante elle éprouve des difficultés à la marche avec troubles de l'équilibre, tendance à la chute vers la gauche. Puis elle se met à vomir et à se plaindre de céphalées.

Elle est hospitalisée en neurochirurgie aux Enfants-Malades le 15.IV. 59 :

- l'enfant est bien consciente, non obnubilée, mais la percussion du crâne donne un bruit de pot fêlé. Il existe un discret déficit moteur gauche et une

hypotonie de l'hémicorps droit, mais aussi une incoordination motrice aux quatre membres.

- l'examen ophtalmologique trouve un strabisme divergent avec abolition de la convergence de l'oeil gauche et abaissement du globe oculaire gauche en vision binoculaire, sans signe de parésie nucléaire du III gauche en vision monoculaire. Et la conclusion portée est celle d'une atteinte du faisceau longitudinal postérieur.

- l'examen des F.O. montre un oedème bilatéral et la radiographie du crâne une disjonction des sutures.

- la ventriculographie révèle une importante dilatation des ventricules latéraux et du 3e ventricule. Dans la lumière de ce 3e ventricule, au niveau de la paroi postérieure, au dessus de l'abouchement de l'acqueduc, on voit une masse opaque, à contours irréguliers. S'agit-il d'un pinéalome ou d'une tumeur vermienne ?

L'enfant est opérée le 17.IV.59. On aborde la fosse postérieure, il n'y a aucune tumeur vermienne, l'acqueduc n'est pas obstrué, un drain de Torkilsen est cependant posé. Et l'enfant est réopérée quelques jours plus tard, cette fois par abord direct du 3e ventricule : on trouve une tumeur des plexus choroïdes envahissant la couche optique gauche.

L'examen histologique révèle qu'il s'agit d'un carcinome des plexus

Un traitement radiothérapique est prévu. On est depuis sans nouvelles de l'enfant.

Observation n° 38 - V... Jean-Pierre

né en 1952

En avril 57, l'enfant est hospitalisé à Tulle pour des vomissements et des céphalées d'apparition brutale. Il n'y a ni signes méningés, ni déficit moteur ; le liquide céphalo-rachidien est normal, l'examen des F.O. montre un léger flou papillaire qui disparait au bout de quelques jours de

même que tous les signes fonctionnels. Pendant les 8 mois suivants l'enfant ne se plaint de rien.

Mais en décembre 57, au cours d'une grippe, les céphalées reprennent à nouveau accompagnées de vomissements. Et l'enfant fait trois accès de perte de connaissance, avec contracture des machoires et "tremblement" bilatéral des membres supérieurs. Il est hospitalisé pour la 2e fois à Tulle, où l'on trouve un signe de Babinski gauche et une stase bilatérale aux F.O.

Il est alors adressé aux Enfants-Malades, le 27.XII.57 :

- l'enfant est déshydraté (secondairement aux vomissements abondants), somnolent et hostile. Il a un signe de Babinski bilatéral, une discrète paralysie faciale droite, un tremblement bilatéral intentionnel. Au cours de l'examen survient une crise convulsive : l'enfant perd brutalement connaissance, puis a des mouvements cloniques des membres supérieurs, le membre supérieur droit fléchi, le membre supérieur gauche en extension et pronosupination ; il se met en opistothonos et a des mouvements pendulaires des yeux. La crise cède aussi brutalement qu'elle a commencé. Il s'agit sans doute là d'une crise d'H.I.C. aigue.
- l'examen des F.O. montre une importante stase bilatérale
- la ventriculographie révèle une dilatation des ventricules latéraux et du 3e ventricule dont la partie postérieure apparait comblée par une masse en partie calcifiée. Ni l'acqueduc, ni le 4e ventricule ne sont injectés d'air. On pense à un pinéalome.

L'enfant est opéré le 17.XII.57. On trouve dans le 3e ventricule, une tumeur nacrée qui adhère à la commissure postérieure. Elle peut être enlevée, à l'exception d'une partie qui adhère à la paroi du 3e ventricule en arrière.

L'examen histologique révèle un tératome typique formé d'éléments de la lignée épithéliale et de la lignée conjonctive (avec fibres musculaires, tissu osseux et cartilagineux, éléments malpighiens du derme)

Après l'opération, l'enfant garde un petit tremblement des membres

supérieurs et quelques céphalées frontales brèves irrégulières, sa marche est normale.

Le 31 aout 57, les vomissements réapparaissent, tous les matins, accompagnant des céphalées qu'ils soulagent. En même temps le tremblement s'accentue, et la démarche devient ébrieuse avec déviation vers la gauche.

L'enfant est à nouveau hospitalisé aux Enfants-Malades. Il a une hémiparésie gauche, un tremblement intentionnel, une paralysie bilatérale de l'élévation des yeux ; aux F.O., on trouve un flou papillaire. L'E.E.G. montre un foyer delta polymorphe temporo-occipital droit. La ventriculographie permet de mettre en évidence la récidive de la tumeur.

Une 2e intervention a lieu, on fait une deuxième ablation de la tumeur.

Au décours de cette intervention, l'enfant garde un tremblement intentionnel bilatéral, un élargissement du polygone de sustentation à la marche, un débit saccadé de la parole et une parésie gauche. Les signes neurologiques s'atténueront dans les semaines suivantes : l'enfant pourra marcher, courir et reprendre son activité scolaire.

Malheureusement une 2e récidive survient en mars 60, une nouvelle intervention est tentée, mais ne permet qu'une ablation très partielle et l'enfant est emmené par sa famille dans un état désespéré.

Observation n° 39 - P... Catherine

née le 23.XII.57

Antécédents comitiaux familiaux (le père de l'enfant a fait deux crises convulsives généralisées à 48 ans et à 49 ans)

Au cours du mois d'aout 68, l'enfant se plaint d'une diplopie en même temps qu'apparait un discrèt strabisme.

Le 22 septembre 68, Catherine est fatiguée, son strabisme semble s'accentuer, elle est nauséeuse. A la sortie de la classe en fin de journée

elle fait une absence : elle ne tombe pas mais elle a le regard fixe, la tête tournée de côté, elle ne répond pas aux questions posées. Cet état dure environ trois quart d'heure puis l'enfant reprend conscience, sans être cependant semble-t-il tout à fait lucide, elle n'a aucun souvenir de son absence, se plaint de céphalées temporales droites, elle se couche et s'endort . Dans la nuit elle vomit, a des clonies de la bouche suivies d'une phase d'agitation motrice avec mouvements d'enroulement des bras et secousses des jambes. Elle perd ses urines et se mord la langue. L'ensemble de la crise dure environ 5 minutes, mais l'enfant reste encore quelques temps agitée, obnubilée et a encore plusieurs vomissements au cours de la nuit. Le médecin traitant appelé constate une paralysie du VI gauche qui persiste le lendemain à l'Hôpital de Troyes où l'enfant est hospitalisée. Elle est fébrile au cours des premiers jours de l'hospitalisation. Le F.O., la radio du crâne, le L.C.R. sont normaux. L'E.E.G. montre quelques jours après la crise, un foyer d'ondes lentes paroxystiques rolandique droit.

L'enfant est alors adressée à Saint-Vincent de Paul le 25.IX. pour cette paralysie isolée du VI.
Catherine se plaint d'une diplopie dans la vision de face et du côté gauche. L'examen neurologique ne permet de trouver aucun déficit moteur, ni aucune autre anomalie.

L'E.E.G. fait le 28.IX., 6 jours après la crise, montre seulement une légère asymétrie de la réaction à l'hyperpnée avec présence d'ondes aigues de 3 à 6 cycles/seconde dans la région temporale postérieure à droite.

Les explorations radiologiques des orbites et des rochers sont normales. Le caractère isolé de cette paralysie du VI parait pouvoir éliminer une tumeur du tronc ou de la fosse postérieure. La négativité des explorations radiologiques n'est pas en faveur d'un processus expansif au niveau de l'orbite ou du chiasma. Cette paralysie du VI est finalement considérée comme infectieuse, en raison du début fébrile des troubles, ou comme congénitale récemment accentuée (car les parents ne peuvent dire avec certitude si ce strabisme existait auparavant ou non). Et l'on pense que l'association de

cette paralysie et de la crise convulsive est une coincidence. On décide de donner à l'enfant un traitement par le Gardénal et de refaire un E.E.G. un mois plus tard. Il ne parait pas à cette époque y avoir d'indication à faire des explorations neuroradiologiques plus poussées.

L'enfant est revue deux mois plus tard. Elle n'a pas refait de crises et son E.E.G. est normal. Mais la paralysie du VI persiste.

Le 31 décembre 68, elle est réhospitalisée dans le coma :

- elle était fatiguée depuis 1 mois, se plaignait depuis trois semaines de céphalées d'abord temporales droites, puis gauches, puis de la nuque, de plus en plus intenses et accompagnées de vomissements. Le 28 décembre, les parents avaient remarqué que l'enfant bégayait et le 30 décembre après une phase de somnolence elle tombait dans le coma.

- A son arrivée à Saint-Vincent de Paul, l'enfant est dans un coma profond, avec signe de Babinski bilatéral, paralysie faciale droite, pupilles en mydriase, stase papillaire avec hémorragies. Elle est aussitôt transférée en neurochirurgie. L'artériographie carotidienne droite révèle une lésion expansive avasculaire frontale droite.

L'enfant est opérée le jour même le 31 décembre. On trouve une tumeur molle de la taille d'une pêche, adhérant à la dure mère de la convexité, située dans le lobe frontal droit, qu'elle occupe presque en totalité. Son exérèse est facile.

L'examen histologique conclut à un sarcome

Un traitement radiothérapique est effectué.

L'enfant conserve une diminution de force des membres inférieurs empêchant la marche. A des troubles de la déglutition par apraxie du voile du palais et surtout demeure aveugle, avec abolition des réflexes photomoteurs.

Il s'agit là d'une observation dramatique et particulière par trois faits :

- la paralysie du VI au cours d'une tumeur hémisphérique frontale et avant tout signe d'H.I.C. peut être est-elle dûe à une infiltration sarcomateuse du tronc du VI ?

- la cécité développée en 24 heures, mais vraisemblablement secondaire à une stase papillaire d'évolution galopante, constituée elle aussi en quelques heures.
- la sensibilité de la comitialité au traitement barbiturique, avec normalisation de l'E.E.G.

Observation n° 40 - R... Frédéric

né le 28.IX.67

Fréquence des périmètres craniens importants au cours des premières années de la vie dans la famille maternelle.

A trois mois, le périmètre cranien de l'enfant est de 44, 5 cm (pour une taille de 66 cm), à 8 mois il est de 50 cm. Une radio du crâne faite alors aurait montré de petites calcifications ? Le F.O. est normal le diagnostic porté est celui d'hydrocéphalie. Une encéphalographie gazeuse est refusée par les parents.

Vers le 10 juillet 68, la mère remarque que l'enfant a des accès de flexion brutale de la tête en avant, ces flexions se succédant par 3 ou 4, ou restant isolées. L'enfant parait "absent" au cours de ces accès, il pleure souvent entre deux mouvements de flexion.

Le 7 aout 68, Frédéric est hospitalisé à la Roche sur Yon. Son périmètre cranien est très augmenté : de 52 cm à 10 mois $\frac{1}{2}$, la fontanelle antérieure reste très large et l'enfant a les yeux en coucher de soleil. Il tient assis sans soutien, mais ne s'assied pas seul - en décubitus ventral, il ne peut soulever sa tête du plan du lit. Son développement psychique semble avoir été normal. L'examen neurologique ne trouve rien de particulier en dehors d'une hypotonie. Les F.O. et le LCR sont normaux. L'E.E.G. fait le 9.VIII.68 montre un tracé d'hypsarythmie. Une encéphalographie gazeuse faite avec une très petite quantité d'air semble montrer un refoulement des cavités ventriculaires vers la droite.

L'enfant est donc adressé à Saint Vincent de Paul où il est hospitalisé le 17.VIII.68. Entre temps, il a reçu un traitement barbiturique sous l'influence duquel les crises sont devenues un peu moins fréquentes.

- l'examen neurologique s'est peu modifié en quelques jours . Les réflexes ostéo-tendineux paraissent un peu plus vifs à droite et il semble bien exister une hémianopsie droite. Des mouvements anormaux surviennent au cours de l'hospitalisation, évoquant des spasmes en flexion.

- Les F.O. sont d'aspect normal.

- Sur la radio du crâne, on peut voir une ébauche de disjonction de la suture coronale, une asymétrie cranienne et de petites calcifications multiples et très étendues dans la région postérieure et médiane de l'hémisphère gauche.

- l'E.E.G. du 26.VIII.68 montre un tracé très altéré mais différent du tracé fait 17 jours auparavant. L'activité de base est assez bien dessinée, de 4 à 5 cycles/seconde, un peu plus stable à droite qu'à gauche, mais entrecoupée de nombreuses ondes lentes et ondes aigues isolées ou en courtes bouffées à maximum postérieur tantôt droit, tantôt gauche.

- l'artériographie révèle une très importante néoformation de la région temporo-occipitale gauche, refoulant tout l'arbre artériel en avant et à droite. Le diagnostic est confirmé par une gammagraphie.

- Un nouvel E.E.G. fait le 2.IX.68 montre cette fois un foyer delta polymorphe pariéto-occipital gauche avec disparition du rythme ee base sur presque tout l'hémisphère.

L'enfant est opéré le 5.IX.68. On trouve une tumeur de volume extraordinaire, occupant pratiquement tout l'hémisphère gauche. Au moment de son ablation survient un arrêt cardiaque.

La tumeur pesait 630 grammes et il s'agissait d'un astrocytome.

Observation n° 41 - D... Christine

née le 23.VII.57

Spasmes du sanglot de l'âge de 10 mois à 2 ans.

Les premières manifestations comitiales surviennent en février 65 Dans la nuit l'enfant réveille ses parents par des cris, elle a le membre inférieur en hyperextension pendant quelques secondes. Les crises se répètent les nuits suivantes, vers 1 heure du matin : sous forme d'une hyperextension du membre inférieur droit qui progresse du pied vers la jambe puis vers la cuisse, puis la contracture se généralise aux deux membres inférieurs en extension, aux deux membres supérieurs en flexion et l'enfant perd connaissance en même temps que ses yeux se révulsent et qu'elle a quelques secousses cloniques. La crise dure en tout de 15 à 30 secondes et s'accompagne de perte des urines - au début de chaque crise l'enfant se plaint d'une crampe du pied et du mollet droit.

Un premier E.E.G. fait en mai 65 - montre un tracé ralenti dans son ensemble et des pointes bilatérales. L'enfant est mise à un traitement de Gardénal : 10 cg par jour. Les crises alors se modifient et comportent surtout des manifestations douloureuses : l'enfant a une crampe et un engourdissement du membre inférieur droit suivi d'une parésie de ce membre entrainant une chute. Les chutes sont fréquentes : jusqu'à 15 à 20 par jour.

Divers traitements sont essayés, qui ne diminuent pas la fréquence des crises : Alepsal, Solantyl, Trinuride, Valium... Le caractère de l'enfant s'altère un peu et elle est hospitalisée en avril 66, 1 an après le début de ses crises, à Colmar. Une encéphalographie gazeuse et une artériographie sont faites et sont normales. Les crises demeurent identiques pendant 1 an. Un E.E.G. fait en 66 montre quelques ondes lentes bitemporales prédominant à gauche.

Christine séjourne alors pendant 5 mois au centre d'épileptiques Saint-Paul à Marseille de mars à juillet 67.

- les crises demeurent aussi fréquentes malgré de nouvelles modifications thérapeutiques. On remarque l'influence sur la survenue des crises des facteurs émotifs.

- l'examen neurologique, l'aspect des F.O., la radio du crâne sont normaux, de même que le L.C.R. Le Q.I. est à 83. L'enfant est un peu instable et agressive.

- les premiers E.E.G. faits au cours de ce séjour montrent un foyer de pointes rolandique gauche - au cours des crises spontanées, on observe une décharge de pointes rythmiques à rythme de 2 par seconde, très amples, occupant la même région. Pendant le sommeil spontané, quelques pointes ondes généralisées apparaissent sans activation du foyer rolandique, ni crise clinique. Une injection de Cardiazol intraveineux provoque des pointes ondes généralisées mais laisse persister des pointes rolandiques.

Sur les E.E.G. successifs on constate l'atténuation puis la disparition complète de ce foyer rolandique en juillet 67. Les crises cliniques demeurent par contre aussi fréquentes.

- une 2e encéphalographie gazeuse et une 2e artériographie carotidienne gauche sont faites et sont normales.

- la possibilité d'un élément pithiatique venant s'ajouter à une comitialité réelle est envisagée.

L'enfant retourne chez ses parents de juillet 67 à juillet 68, les crises, toujours accompagnées de chute, demeurent fréquentes. De juillet à septembre 68 par contre, l'enfant en vacances chez sa grand-mère ne fait aucune crise. Quinze jours après la rentrée scolaire, elle fait de nouvelles chutes : 1 à 2 par jour, surtout le matin au réveil. L'enfant ne s'intéresse plus à son travail, ne peut plus écrire et au début du mois de décembre 68, sa mère constate qu'elle traine le pied droit, et ne peut le soulever pour monter un escalier.

L'enfant est alors hospitalisée aux Enfants-Malades. On constate une hémiparésie droite avec signe de Babinski à droite. Les veines sont un peu dilatées au F.O. L'écho n'est pas dévié. L'E.E.G. montre un rythme

de base mal organisé et de nombreuses ondes lentes et ondes aiguës généralisées mais prédominant nettement sur l'hémisphère gauche avec un maximum temporal. Une encéphalographie gazeuse est prévue - auparavant l'enfant quitte l'Hôpital pour passer les fêtes de Noël dans sa famille.

Le 18 janvier, elle est réhospitalisée car elle se plaint de céphalées depuis 15 jours, vomit après les repas depuis 10 jours, s'exprime difficilement, et a enfin un strabisme interne bilatéral depuis 3 jours. Le diagnostic d'H.I.C. débutante est évident cliniquement - le déficit moteur droit s'est accentué. l'E.E.G. montre une localisation plus nette des ondes lentes en foyer occipito -temporal gauche. La radio du crâne montre une disjonction de la partie haute de la suture coronale et une très discrète voussure de la fosse temporale avec petite lésion de la table interne de la voute à ce niveau. La ventriculographie montre un refoulement du 3e ventricule et de la partie frontale du ventricule latéral gauche en dedans et en bas témoignant de l'existence d'une néoformation pariétale gauche.

L'enfant est opérée le 24.I.69 ; on trouve une volumineuse tumeur kystique temporo-pariétale. Il s'agit d'un astrocytome de type IV

L'évolution post-opératoire est encore récente. L'enfant conserve actuellement des difficultés de la marche et un certain degré d'acalculie.

Observation n° 42 - V... Marie-France

née le 8.X.50

Antécédents familiaux comitiaux : sur 6 frères et soeurs, une soeur a des crises convulsives, une autre a fait des spasmes en flexion.

Au mois d'avril 59, l'enfant a de fréquents vomissements. Elle est opérée de l'appendicite en mai. Les vomissements persistent et une semaine après apparaissent des céphalées frontales intermittentes. Enfin, l'enfant fait 2 ou 3 crises dont elle ne garde aucun souvenir et qui comportent un déficit moteur transitoire du côté gauche avec chute.

Un E.E.G. fait le 12 juin montre une importante asymétrie avec de nombreuses ondes lentes polymorphes à droite, à maximum temporal. Le rythme alpha est pratiquement absent aussi bien à gauche qu'à droite. Sur ce tracé, la possibilité d'une tumeur est évoquée et l'enfant est adressé aux Enfants-Malades.

Elle y est hospitalisée le 13.VI.59 :

- cliniquement on constate un discret déficit moteur gauche
- l'examen des F.O. montre une stase bilatérale.
- la radio du crâne, une disjonction importante des sutures évoquant une H.I.C. déjà ancienne, avec aplatissement de la selle turcique, mais aussi des calcifications occipitales gauches importantes.
- L'E.E.G. montre la disparition du rythme de base à droite alors qu'il est visible à gauche, et de nombreuses ondes lentes bilatérales à maximum droit net.
- l'artériographie, montre un refoulement des cérébrales antérieures vers la gauche, du groupe sylvien vers l'extérieur, et de l'angle veineux strio-thalamo-veine cérébrale interne en arrière du côté droit. Le diagnostic de néoformation siégeant en avant du trou de Monroe est donc fait et confirmé par la ventriculographie. Celle-ci montre une dilatation du 3e ventricule et des ventricules latéraux, mais surtout du droit. La tumeur est visible dans la partie interne de la corne frontale droite et fait saillie dans la lumière du 3e ventricule, le trou de Monroe droit n'est d'ailleurs pas visible.
- on apprend que la soeur ainée, comitiale, de l'enfant a également de nombreuses calcifications à la radio du crâne. Le diagnostic de maladie de Bourneville dont un élément (ne correspondant pas aux calcifications occipitales gauches) a dégénéré peut donc être affirmé chez Christine.

<u>L'enfant est opérée le 3.VII.59</u> On trouve dans le ventricule latéral droit une tumeur de la taille d'une grosse noix, située sur le trou de Monroe elle se prolonge à travers le trou dans le 3e ventricule ; elle adhère au plancher de la corne frontale et ne peut être enlevée totalement à ce niveau.

L'examen histologique conclut à un astrocytome de type III <u>à la</u>

limite de transformation en glioblastome.

Un traitement radiothérapique est effectué.

L'évolution post-opératoire est marquée par une hémiparésie gauche qui régresse totalement. Depuis l'enfant fait de rares crises, mais son comportement est démentiel . Son tracé E.E.G. demeure très altéré avec de nombreuses ondes lentes bilatérales prédominant en avant et à droite en février 69.

Observation n° 43 - L... François

né le 23.VIII.48

Pas d'antécédents familiaux comitiaux.

Les premières crises apparaissent à l'âge de 5 mois, au décours d'une otite - sous forme de contraction tonique des bras avec rougeur du visage. Un E.E.G. fait en février 49 montre la présence d'ondes lentes et de pointes isolées mais nombreuses, à droite, sans foyer précis ; à gauche le tracé est normal.

En janvier 50, bien qu'il soit sous traitement par Kaneuron et Gardénal, l'enfant fait des crises de plus en plus fréquentes : 4 à 5 par jour et dont la symptomatologie comporte alors des clignements de la paupière gauche et des clonies généralisées. Un nouvel E.E.G. montre un foyer occipital droit de pointes ondes.

Devant le caractère rebelle à la thérapeutique de cette comitialité et bien que l'E.E.G. ne soit pas particulièrement évocateur de tumeur, une encéphalographie gazeuse est faite, dont on ne possède pas le compte-rendu.

Toujours est-il que l'enfant est opéré au mois de février 50 : on trouve une tumeur pariétale droite bien limitée, grosse comme une noix, siègeant à deux centimètres de profondeur et s'étendant jusqu'à la corne occipitale du ventricule.

Histologiquement il s'agit d'un oligodendrogliome

L'enfant ne fait plus de crises pendant 4 mois, puis celles-ci reprennent. Un traitement radiothérapique est effectué et les crises deviennent beaucoup moins fréquentes. Actuellement elles sont devenues rares. Après avoir eu des difficultés scolaires, François à eu son C A P et travaille dans un magasin d'alimentation. Les troubles du caractère qui avaient persisté plusieurs années après l'intervention ont disparu.

Les E.E.G. successifs de 1950 et 1968 ont montré d'abord la persistance d'un foyer d'ondes lentes et de pointes occipital droit ; puis l'aspect de ce foyer s'est modifié, les ondes lentes y faisant place à des pointes ondes et des pointes presque continues. A partir de 1967, ce foyer s'atténue et le dernier E.E.G. de 1968 montre un rythme alpha un peu instable à droite avec des ondes théta et quelques pointes à l'hyperpnée dans la région rolando-temporale droite.

Observation n° 44 - C... Laurence

née le 25.I.64 - brève réanimation à la naissance en raison d'une circulaire du cordon.

Brutalement le 13.XI.68 l'enfant ne peut plus parler - elle se frotte la lèvre inférieure et a un peu de mousse aux lèvres. Elle peut marcher et répondre aux questions par signes mais ne parle pas. Quelques instants après, elle tombe dans le coma.

Elle est hospitalisée aussitôt aux Enfants-Malades. On constate une hypotonie du membre inférieur droit avec un signe de Babinski droit ; et une heure après son arrivée à l'Hôpital des clonies localisées à l'hémicorps droit. L'E.E.G. montre des ondes lentes polymorphes de rythme delta entrecoupées de quelques accidents paroxystiques sur tout l'hémisphère gauche. L'enfant sort du coma au bout de 4 heures. Le déficit moteur et l'aphasie régressent et ont complètement disparu le 18.XI. Mais l'E.E.G. demeure iden-

tique. L'écho médian n'est pas dévié.

Le 24 novembre, l'enfant fait de nouvelles crises de l'hémicorps droit, sa parole devient hésitante et une paralysie faciale droite s'installe. L'artériographie carotidienne gauche est normale mais l'encéphalographie gazeuse révèle l'existence d'une néoformation para-sagittale gauche.

L'enfant est opérée le 2.XII.68 : on trouve une tumeur volumineuse de la région rolando-pariétale ; elle apparait mal limitée et son ablation est incomplète.

L'examen histologique conclut à un astrocytome monomorphe.

Au décours de l'intervention l'enfant conserve un déficit moteur droit sans paralysie faciale, mais la marche est possible, l'élocution est encore un peu difficile. Elle continue a faire des crises de l'hémicorps droit, dont l'une s'est accompagnée de mouvements de machonnements et de déglutition - et ce, malgré le traitement barbiturique.

Un traitement radiothérapique est effectué. A la fin de ce traitement le 17 février 69, survient un état de mal d'épilepsie partielle droite avec conservation de la conscience.

L'enfant est réhospitalisé aux Enfants-Malades. L'E.E.G. montre de nombreuses ondes lentes à gauche. A l'examen du F.O. apparait un oedème qui s'aggrave rapidement et s'accompagne d'hémorragies. L'enfant a été reprise par sa famille. On est sans nouvelles d'elle, mais l'issue fatale paraissait inéluctable.

Observation n° 45 - M... Isabelle

née le 2.VIII.1955

Enfant toujours "nerveuse" - ayant eu plusieurs accès de somnanbulisme.

Les deux premières crises en mai 58 et en novembre 59 sont hyperpyrétiques, survenant alors que l'enfant à 40°, au cours d'une angine. Elles

sont toutes deux généralisées avec perte de connaissance, révulsion oculaire, raideur, clonies. Elles durent 10 à 20 minutes.

Mais le 31 décembre 59, l'enfant fait une crise sans fièvre, suivie d'un déficit moteur droit transitoire. Elle se plaint de céphalées vives et vomit.

Elle est hospitalisée alors aux Enfants- Malades.

L'examen neurologique est négatif mais il existe un bruit de pot fêlé et une circulation veineuse collatérale cranienne.

L'examen des F.O. révèle un oedème papillaire bilatéral important, la radio du crâne une disjonction des sutures et une asymétrie cranienne (avec voussure de l'hémicrâne gauche dans sa partie antérieure), tandis que l'E.E.G. montre un foyer delta polymorphe antérieur gauche.

La ventriculographie gazeuse montre un petit déplacement de la corne frontale droite vers la droite. On remarque également quelques calcifications qui se projettent à l'extrémité antérieur du pôle frontal gauche.

L'enfant est opérée le 22.I.60 : on trouve une tumeur frontale gauche volumineuse dont l'ablation n'est pas surement complète. Histologiquement, il s'agit d'un glioblastome.

Un traitement radiothérapique est effectué.

L'enfant est réhospitalisée le 12.XII.60, car elle vient de faire une crise convulsive de 2 heures au cours d'une poussée fébrile à 39° : rejet de la tête en arrière, déviation des yeux vers la droite, puis mouvements cloniques du membre supérieur droit. L'aspect des F.O. est normal. Mais l'E.E.G. le 21.XII, montre de nombreuses ondes lentes delta polymorphe frontales gauches diffusant à tout l'hémisphère. S'agit-il d'une récidive ?

On est depuis cette date sans nouvelles de l'enfant.

E T U D E A N A L Y T I Q U E

Ayant rapporté ces 45 cas de tumeurs cérébrales de l'enfant révélées par des crises convulsives, nous allons rassembler les différents éléments cliniques, radiologiques, électroencéphalographiques qui s'en dégagent. Nous nous proposons de chercher ensuite si certains de ces éléments peuvent être retenus pour leur valeur d'orientation diagnostique. Nous suivrons le plan ci-dessous :

- Etude clinique :

Nous envisagerons

- l'âge de début des manifestations convulsives et le délai qui a séparé ces premières manifestations de la découverte de la tumeur.
- l'aspect clinique des crises et les corrélations éventuelles existant entre cet aspect et l'âge de l'enfant, et la localisation de la tumeur.
- la fréquence des déficits moteurs post-critiques
- l'efficacité du traitement sur les crises
- la fréquence des troubles du caractère et des céphalées

- Etude radiologique :

Nous retiendrons surtout les anomalies de la radiographie simple du crâne.

- Etude électroencéphalographique :

Nous verrons quels types de tracés ont été observés et nous chercherons si certains aspects sont retrouvés avec une particulière fréquence.

- Etude diagnostique :

Il nous a paru utile de rassembler les diverses circonstances dans lequelles le diagnostic de tumeur avait été fait et de voir si dans certains cas, des arguments de suspicion auraient pu être recueillis plus tôt.

- Etude histologique :

Il nous restera à envisager la nature histologique des tumeurs rencontrées et ses rapports avec l'âge des enfants, le siège des tumeurs, les délais diagnostiques et le pronostic.

C L I N I Q U E M E N T

AGE DE DEBUT DES CRISES ET DELAIS DIAGNOSTIQUES

A - L'âge de début des manifestations convulsives

L'âge de début s'étage entre quatre mois pour l'âge le plus jeune et onze ans pour l'âge le plus avancé,

Six enfants ont eu leur première crise convulsive avant l'âge de un an : à quatre mois (11), six mois (15), cinq mois (43), deux fois à dix mois (34-40), onze mois (18) ; Il faut noter que parmi ces six cas se trouvent deux (11-34) des trois méningiomes de notre série. Les quatre autres cas sont un ganglioneurome (15), un oligodendrogliome (43), un gliome (18) et un astrocytome (40). Il y a donc dans cette première tranche d'âge, cinq tumeurs bénignes pour une maligne. Mais remarquable aussi est le fait que se trouve dans ces six cas la plus volumineuse des tumeurs de notre série : un astrocytome de 650 grammes chez un enfant de onze mois, occupant pratiquement tout un hémisphère. Deux autres de ces tumeurs étaient très volumineuses sans atteindre une telle taille. Sur ces six enfants, trois sont morts rapidement, un a subi trois interventions, on est sans nouvelles de lui depuis la troisième. Deux vont bien, il s'agissait d'un méningiome et d'un oligodendrogliome, le recul est de dix et dix huit ans (11-43).

Les autres cas s'échelonnent pour vingt quatre cas de un an à cinq ans (1-4-5-6-8-12-13-19-20-21-22-23-25-26-27-29-30-31-33-35-36-38-44-45), et pour les derniers, soit quinze cas de six ans à onze ans, dont six cas de dix à onze ans (7-10-16-17-28-39).

Lorsque l'on envisage le nombre de cas par année, on constate une fréquence à peu près égale au cours des six premières années, de six à quatre cas par année, puis une fréquence moindre de la septième à la onzième année et à nouveau six cas pour la douzième année (tableau n° 1).

	Age de début des crises	Total
1ère Année	11 - 15 - 18 -34 - 40 - 43	6 cas
2e Année	1 - 4 - 6 - 19 - 27 - 29	6 cas
3e Année	8 - 22 - 25 - 26	4 cas
4e Année	20 - 23 - 30 35 - 45	5 cas
5e Année	12 - 33 - 36 - 44	4 cas
6e Année	5 - 9 - 13 - 31 - 38 - 21	6 cas
7e Année	37	1 cas
8e Année	2 - 24 - 41	3 cas
9e Année	3 - 14	2 cas
10e Année	32 - 42	2 cas
11e Année	17	1 cas
12e Année	7 - 10 - 16 - 28 - 39	5 cas
		45 cas

T A B L E A U n° 1

B - Le délai séparant les premières crises de la découverte de la tumeur

Dans le premier groupe de six cas, dont les crises ont commencé avant l'âge de un an, les délais sont brefs dans quatre cas : un nul (18), un de un mois (40), deux de sept mois (11-34). Dans un cas (15) le délai a été de deux ans, dans le dernier cas de un an (43).

Dans le deuxième groupe : dans douze cas, le délai est supérieur ou égal à un an, dont deux délais de neuf ans, deux de six ans, deux de cinq ans ; dans douze cas, il est inférieur à un an, avec trois délais de quelques jours et un de six semaines.

Dans le troisième groupe : dans cinq cas le délai est supérieur à un an (dont un délai de quatre ans et un délai de sept ans), dans les dix cas restants, il est inférieur à un an, avec trois délais de quelques jours.

C - En conclusion de ce premier chapitre

L'âge de début des crises se situe donc avec un maximum de fréquence au cours des six premières années de la vie, et au cours de la douzième année. Les délais diagnostiques sont inférieurs à un an dans cinq cas sur six où les crises convulsives sont apparues avant l'âge de un an. Ils sont inférieurs à un an dans la moitié seulement des cas observés entre un an et cinq ans, dans les deux tiers des cas observés entre six ans et onze ans. C'est pour le deuxième groupe de malades, celui dont les crises convulsives ont commencé de un an à cinq ans, que les délais les plus longs jusqu'à la découverte de la tumeur sont observés. Nous verrons plus loin s'il y a, ou non, coïncidence avec la nature histologique de ces tumeurs. (Tableau 1')

ASPECT CLINIQUE DES CRISES

A l'examen de la description des crises de nos quarante-cinq cas, il apparaît que :

- chez dix-sept malades, il s'est agi de crises généralisées
- chez seize de crises à symptomatologie particulière sur laquelle nous reviendrons
- chez dix-sept de crises localisées, si l'on inclue dans ce groupe les

Délais diagnostiques	Age de début des crises			Total
	Avant 1 an	de 1 an à 5 ans inclus	A plus de 5 ans	
Quelques jours	18	31-*36-44	14-32-37	7
≤ 6 mois	*40	1-*12-*29-30-35	2-9-10-28-39-42	12
≤ 1 an	*11-*34-*43	8-27-33-38-21	7-16	10
≤ 2 ans	*15	*25-45	*24	4
≤ 3 ans		5-*6	*3	3
≤ 4 ans		26	41	2
≤ 5 ans		*20-*23		2
≤ 6 ans		13-*22		2
≤ 7 ans			17	1
≤ 8 ans				
≤ 9 ans		4-*19		2
Total	6	24	15	45

T A B L E A U n° 1'

(* indique les tumeurs bénignes)

crises ayant pour seul trait local de n'intéresser qu'un hémicorps

- chez quatre il s'agissait peut-être de crises d'H.I.C. aigue
- chez un de spasmes en flexion

A - Les crises généralisées

Nous entendons par là les crises tonico-cloniques ou toniques bilatérales avec perte de connaissance

Trois enfants avaient des crises généralisées toniques (1-13-22)

Quatorze avaient des crises généralisées tonico-cloniques (3-5-8-9-15-16-21-24-25-26-32-33-43-45)

B - Chez seize malades la symptomatologie nous a paru particulière

Difficilement systématisable, avec ou sans perte de connaissance, la fréquence relative de ce type de crises nous parait rendre utile la description succinte de ces seize cas.

Cas 4

Hypotonie, pâleur, révulsion des yeux, chute suivie secondairement de quelques clonies gauches.

Cas 8

A l'âge de deux ans, apparition d'"absences" de quelques secondes, fréquentes.

Cas 9

A partir de l'âge cinq ans et demi, accès de rougeur et pâleur du visage avec clignement de la paupière gauche, sans perte de connaissance. Deux ans plus tard les crises se modifient : impression d'angoisse isolée, ou précédant une crise clonique droite ou clonique généralisée.

Cas 11

De l'âge de quatre mois à un an : malaises caractérisés par un accès de cyanose avec pâleur s'accompagnant d'hypertonie puis d'hypotonie et de révulsion des yeux.

Cas 19

Avant l'âge de deux ans et pendant neuf ans : pertes de connaissance avec chute en arrière ou parfois latérale, au bout de quelques secondes, l'enfant se relève, en même temps que son visage devient rouge, elle pleure et ne se souvient de rien.

Cas 21

"Absences" avec tendance à la chute apparues à l'âge de cinq ans.

Cas 23

A l'âge de trois ans "absences" de quelques secondes avec regard fixe, précédées d'un strabisme interne, tantôt de l'oeil gauche, tantôt du droit. Deux ans plus tard , ces absences se terminent par une chute avec attraction de la bouche à droite, quelques mouvements cloniques des membres et parfois émission d'urine.

Cas 22

"Absences" de l'âge de deux ans à l'âge de cinq ans (puis crises toniques précédées de douleurs abdominales).

Cas 29

A l'âge de onze mois, apparition de crises de trémulations des membres supérieurs qui se mettent en demi flexion, avec mouvements des yeux en tous sens et clignements des paupières. L'ensemble durant à peu près deux secondes.

Cas 37

A l'âge de six ans, apparition de secousses cloniques des membres inférieurs pendant quelques secondes, sans perte de connaissance.

Cas 39

A l'âge de onze ans, une "absence" avec regard fixe, l'enfant ne tombe pas mais ne répond pas aux questions, tourne un peu la tête de côté. Quelques heures après, elle vomit, a des clonies de la bouche avec mouvements d'enroulement des bras et agitation.

Cas 43

A l'âge de cinq mois, crises consistant en contractions toniques des bras avec rougeur du visage.

Cas 34

A dix mois, crises de pâleur subite avec mouvements toniques, puis quelques mois plus tard, crises de pâleur, sueurs, l'enfant ayant les yeux fermés,(ces dernières crises sont peut-être des crises d'H.I.C. aigue).

Cas 6

A l'âge de vingt mois, révulsion des yeux, pâleur, perte de connaissance sans chute, accompagnée de hoquet. Quelques mois plus tard les crises sont précédées de douleurs épigastriques ou rétrosternales, peut-être de frayeur car l'enfant se jette dans les bras de sa mère ; devient rouge et se frotte les yeux. Ces crises sont suivies parfois de chute avec hypertonie et de quelques mouvements cloniques.

Cas 27

A un an, accès d'hypertonie avec révulsion des globes oculaires. Puis à quatorze mois surviennent des malaises au cours desquels l'enfant arrête ses jeux, a le regard vague, est pâle, puis a des bouffées vasomotrices du visage, des mouvements de déglutition et se gratte le nez.

Cas 18

A l'âge de onze mois, vomissements, survenant une fois après un repas pris avec une voracité inhabituelle, et précédant un malaise fait de pâleur, sueurs, hypotonie, affaiblissement du niveau de conscience et trémulations des mains.

Dans l'ensemble, ces crises imprécises sont dominées par des phénomènes vasomoteurs, des pertes de connaissance avec ou sans modifications du tonus, des suspensions de la conscience, des mouvements automatiques, parfois des clonies mal systématisées.

Ces crises à symptomatologie imprécise correspondent à des tumeurs de localisation diverse, mais où domine la localisation temporale :

Une tumeur temporale est en effet retrouvée dans dix cas (4-8-9-11-21-23-34-6-27-18)

Dans deux cas il s'agissait d'une tumeur pariétale (19-43).

Dans un cas, d'une tumeur frontale (39).

Dans trois cas de tumeurs médianes (25-37-22)

La symptomatologie de ces crises imprécises ne nous a pas paru être influencée par l'âge auquel elles surviennent. Peut-être peut-on remarquer cependant une prédominance des troubles vasomoteurs et du tonus au cours des premières années ; tandis que les clonies mal localisées et les chutes sont plus tardives. Les deux cas de cette série où les crises sont apparues

le plus tardivementsont :

- des crises apparues à six ans, avec clonies des membres inférieurs (37)
- une crise à onze ans caractérisée par une absence suivie de phase d'agitation motrice avec mouvements d'enroulement des bras et secousses des jambes, émission d'urine et morsure de la langue (39).

D'autre part il ne semble pas à l'analyse, que le siège temporal de la tumeur responsable confère à ces crises une symptomatologie particulière, permettant de suspecter ce siège. C'est ainsi que les états qualifiés d'"absences", ou d'affaiblissement du niveau de conscience, se trouvent avec une égale fréquence au cours de ces crises particulières, qu'elles correspondent à une localisation temporale ou non.

C - Quatre enfants ont eu des crises qui étaient peut être des crises d'H.I.C. aigue.

(14-35-36-38)

Ces crises comportent toutes une perte de connaissance :

- précédée, dans le premier cas de céphalées, nausées, vertiges et suivie d'une phase clonique brève
- accompagnée de clonies généralisées dans le deuxième cas où la crise convulsive est contemporaine à la fois d'H.I.C et d'hémorragie méningée
- avec hypertonie, apnée et révulsion des yeux, dans le troisième cas
- avec contracture des machoires et des dents et clonies des membres supérieurs dans le dernier cas.

Dans ces quatre cas, l'examen du F.O. et la radio du crâne, faits au décours immédiat de la crise, ont montré une hypertension intra-cranienne importante.

D - Un enfant a eu à l'âge de dix mois des crises évoquant des spasmes en flexion

Avec chute brutale de la tête en avant (l'E.E.G. montrait d'ailleurs initialement une hypsarythmie) (40)

E - Les crises localisées

Elles peuvent être réparties en deux groupes, celles qui n'avaient qu'une valeur indicatrice de côté, celles qui comportaient une indication localisatrice plus précise.

1°) Celles qui n'avaient qu'une valeur indicatrice de côté :
Sont relevées chez six enfants :

- crises toniques gauches avec adversion vers la gauche (2)
- adversion vers la gauche et clonies droites (impression d'angoisse précédant la crise, pouvant évoquer une localisation temporale) (9) (nous faisons également figurer ce cas dans le deuxième groupe)
- crises cloniques gauches (18)
- clonies de l'hémicorps droit (30)
- crises tonico-cloniques de l'hémicorps droit avec perte de connaissance (31)
- crises parétiques gauches (42).

2°) Celles qui avaient une valeur localisatrice plus précise :

Ces crises sont observées chez douze enfants, dans quatorze cas (10 et 12 figurent deux fois)

. Dans six cas, il s'agit de crises à manifestations sensitives (3-7-10-12-28-41)

. Dans trois cas il s'agit de crises temporales (4-9-17)

. Dans cinq cas, il s'agit de crises orientant vers une atteinte de l'aire motrice (10-12-15-20-44)

La relative rareté des crises motrices localisatrices s'explique par la rareté dans nos observations, des tumeurs de l'aire motrice : trois tumeurs seulement intéressaient cette aire (2-15-20), une tumeur était rolando-pariétale (44), deux débordaient d'une aire voisine sur l'aire motrice (12 depuis la pariétale ascendante, 10 depuis le lobe frontal).

Les tumeurs pariétales et temporales sont beaucoup plus fréquentes.

Il nous a paru intéressant de voir en un tableau quelles corréla-

tions existaient entre le siège de la tumeur et le typedes crises convulsives révélatrices (Tableau n° 2)

A l'analyse de ce tableau on peut dire que :

Sur 15 tumeurs temporales : ont été observées

- 3 crises comportant des manifestations temporales (hallucinations auditives (17) ; hallucinations et détérioration psychique (4) ; impression d'angoisse (9) ; Nous en rapprocherons le cas (23) d'une enfant qui faisait des crises de symptomatologie vague mais avait aussi des accès de rires et pleurs immotivés et une détérioration psychique et du comportement
- 9 crises difficilement systématisables (dont l'une - (6) - s'accompagnait peut être de frayeur)
- 6 crises généralisées
- 1 crise latéralisée
- 1 crise d'H.I.C.

(certaines de ces observations : 4-9-18-21-23, comportent deux types de crise)

Sur 10 tumeurs pariétales : ont été observées

- 5 crises sensitives ou sensitivo-motrices (paresthésie, impression de membre lourd ou douloureux, de décharge électrique, accompagnées d'une parésie du membre pendant la crise
  dans trois cas, d'une attitude en flexion du membre supérieur dans un cas (12), d'une aphasie transitoire dans 1 autre (7)
- 1 crise motrice (aphasie motrice - tumeur rolando-pariétale (44)
- 2 crises difficilement systématisables
- 4 crises généralisées

Sur 3 tumeurs de la zone motrice : ont été observées

- 2 crises motrices (crise de marche B J et aphasie motrice) (15-20)
- 1 crise latéralisée (mais qui comportait des mouvements de mâchonement)

Sur les tumeurs frontales, l'une a comporté des manifestations sensitivo-motrices (jambe lourde, aphasie), d'après le compte-rendu opératoire,

Siège de la tumeur	Crises généralisées	Crises "vagues"	Crises localisatrices			Crise hémicorps	HIC
			temporales	motrices	sensitives		
Temporal	1-8-13- 16-21-26	*4-6-*9 *18-*21 *23-34- 11-*8 ?	4-9 17-23?			18	14
Pariétal	3-5-25-43	19-*43		44 4 1 2	3 7 1 28 *41		
Zone motrice	* 15			20 15		2 *20	
Frontal	45	39		1	0	42	
Ligne médiane	* 22	22-29					36 38
Plexus choroïdes	24	37					
Couches optiques						30 31	
Tumeurs très volumineuses	Spasmes en flexion 40	27					35
Localisation imprécise	32-33						

T A B L E A U n° 2

* : indique un cas qui figure 2 fois.

elle s'étendait en effet en arrière jusqu'au niveau du carrefour ventriculaire (10)

La corrélation est donc très exacte dans le cas des tumeurs de la zone motrice, puisque sur trois tumeurs de l'aire motrice (2-20-15) deux comportaient des crises évocatrices et que sur trois tumeurs débordant sur la zone motrice (12-10-44), les trois comportaient des manifestations motrices.

Elle est encore bonne, bien que moins exacte pour les tumeurs pariétales : cinq sur dix s'accompagnent de manifestations sensitives.

Elle est beaucoup moins précise pour les tumeurs temporales puisque quatre sur quinze seulement comportent des manifestations de type temporal. Il est vrai que huit fois, à la rigueur neuf, sont survenues de ces crises à symptomatologie vague que nous avons décrites plus haut, mais nous avons vu que rien ne permettait de les distinguer avec certitude de crises analogues correspondant à d'autres localisations tumorales.

Nous avons déjà mentionné plus haut le fait que certains malades avaient simultanément ou successivement plusieurs types de crises. Il nous est apparu également que sans que l'on puisse parler de types de crises différents, un enrichissement progressif de la symptomatologie est apparu dans un nombre non négligeable de cas. Nous voudrions revenir sur ces deux points particuliers de l'aspect clinique des crises de notre série.

F - Dans dix cas est survenu un enrichissement de la symptomatologie

Nous les rapportons brièvement en mentionnant les âges auxquels s'est produit cette évolution :

Cas 2

A l'âge de sept ans, apparition de crises consistant en une protrusion de la mâchoire inférieure avec hypersialorrhée durant quelques secondes. En quelques semaines, modification des crises : flexion des doigts de la main gauche, incurvation du tronc vers la gauche, mouvements de machonnement et mouvements des paupières survenant au cours des crises ou séparemment.

Cas 3

Premières crises à huit ans, faciales droites. A dix ans, crises

algo-parétiques de l'hémicorps droit et crises généralisées ; quelques crises faciales isolées.

Cas 4

Premières crises à vingt mois : hypotonie, pâleur, révulsion des yeux, chute. Rapidement, apparition de clonies gauches. Progressivement (le diagnostic n'a été fait qu'au bout de neuf ans) les crises sont précédées de céphalées, comportent une suspension de conscience, des mouvements d'élévation du bras et d'effort de vomissement, des hallucinations anxiogènes ; une chute survient parfois, avec mouvements cloniques gauches.

Cas 17

Premières crises à dix ans et demi : déviation de la bouche vers la gauche ; rires, éclats de rires ; perte de connaissance. Quatre ans plus tard, hallucinations auditives élaborées, suivies de perte de connaissance et de mouvements tonico-cloniques droits.

Cas 21

A cinq ans, absences. Un an plus tard, absences et crises tonico-cloniques généralisées.

Cas 23

A trois ans, absences précédées d'un strabisme. Vers cinq ans, absences plus longues, se terminant par des mouvements rythmiques des membres.

Cas 25

Premières crises à deux ans : pâlit, perd connaissance et tombe en avant. Deux mois plus tard, apparition au cours des crises de clonies généralisées débutant à la face.

Cas 33

A quatre ans : crise tonique, avec pâleur, révulsion des yeux, perte de connaissance. Quelques mois plus tard, apparition au cours des crises de clonies généralisées débutant à la face.

Cas 6

A vingt mois, révulsion des yeux, pâleur, hoquet, perte de connais-

sance, sans chute. Quelques mois plu tard, la crise est précédée de douleurs épigastriques ou rétro-sternales, peut être de frayeur, car l'enfant se jette dans les bras de sa mère. Au cours de la crise, sans perte de connaissance complète, l'enfant hoquète, a les membres superieurs hypertoniques en flexion, les membres inférieurs en extension, avec quelques mouvements cloniques. Quelques mois plus tard, se frotte les yeux et a le visage rouge au cours des crises.

Cas 27

Premières crises à un an : révulsion des globes oculaires, hypotonie. Quelques mois plus tard, arrête ses jeux, pâle, le regard vague, puis a des bouffées vasomotrices du visage, des mouvements de déglutition, se gratte le nez.

Cas 9

A cinq ans et demi, accès de rougeur et de pâleur du visage avec clignement de la paupière gauche, sans perte de connaissance. Deux ans plus tard, impression d'angoisse précédant la crise ou restant isolée, puis crises cloniques du bras droit ou cloniques généralisées.

Il ne semble pas que cet enrichissement de la symptomatologie soit en rapport seulement avec la prise d'âge par l'enfant.

En effet, dans cinq cas : les premières crises sont apparues après l'âge de cinq ans où à partir de cinq ans, âge auquel la symptomatologie neurologique est déjà assez précise (2-3-17-21-9)

Chez quatre des enfants plus jeunes chez qui un tel enrichissement des crises est survenu, il s'est produit en quelques mois. Il semble bien qu'il faille invoquer dans un délai aussi bref, plus une augmentation de volume de la tumeur, ou du moins de la lésion qu'une variation des modalités d'expression du tissu cérébral lésé (25-33-6-27).

Le cas (4), par contre est discutable : la modification des crises se fait sur une durée évolutive de neuf ans, passant de crises vagues à des crises temporales, nous en reparlerons plus loin.

G - Dans onze cas deux types de crises ont été observés à la même époque ou successivement

(deux de ces cas figurent aussi dans la série précédente (2-3)

Cas 3 : d'abord crises faciales, puis crises algoparétiques droites et crises généralisées cloniques.

Cas 2 : crises d'incurvation du tronc vers la gauche après des crises de machonnement.

Cas 8 : crises cloniques généralisées et absences simultanément.

Cas 10 : paresthésie de la jambe droite et accès d'aphasie.

Cas 15 : crises généralisées et crises bravais-jacksonienne gauches.

Cas 18 : phénomènes digestifs paroxystiques avec pâleur et hypotonie et simultanément crises cloniques gauches.

Cas 21 : absences avec chute d'abord, puis crises tonico-cloniques généralisées.

Cas 43 : contractions toniques des bras et rougeur du visage d'abord, puis crises cloniques généralisées.

Cas 20 : crises cloniques localisées à l'hémicorps droit ; secondairement, après la première intervention, apparait au cours des crises une aphasie motrice.

Cas 9 : crises vagues faites de phénomènes vasomoteurs du visage et de clignement de la paupière gauche ; plus tard crises commençant par une impression d'angoisse et se poursuivant ou non par des clonies droites ou généralisées.

Cas 41 : crises d'hyperextension à marche progressive, puis crises sensitives du membre inférieur droit.

(cinq de ces cas ont d'ailleurs été déjà mentionnés dans deux séries de type de crises : les cas 3-15-18-21-43).

Avant d'envisager les deux derniers points de notre étude clinique, à savoir les déficits moteurs post-critiques et l'efficacité du traitement, il nous parait utile d'étudier les rapports existant entre l'âge de début des crises et le type clinique de ces crises. Nous les étudierons dans un

tableau (certains cas ayant eu successivement plusieurs types de crises figurent deux fois dans ce tableau) (Tableau n° 3)

H - Age et type de crises

A la lecture de ce tableau, il apparait que :

. les crises généralisées se voient à tout âge, mais particulièrement au cours de la deuxième année.

. les crises à symptomatologie difficilement systématisable se rencontrent avec une particulière fréquence au cours des deux premières années (les deux tiers d'entre elles se comptent pendant ces deux années) pour devenir beaucoup plus rares ensuite.

. les crises simplement latéralisées n'ont aucune prédominance d'âge.

. les crises de valeur localisatrice précise, par contre, n'existent pas dans notre série au cours des deux premières années. Et aucune crise temporale n'est relevée avant l'âge de six ans.

. on peut rapprocher ce dernier fait de la fréquence des crises à symptomatologie vague au cours des deux premières années et du fait que sur dix de ces crises survenues pendant ces deux années, cinq correspondaient à des localisations temporales de la tumeur.

. on peut donc conclure que les tumeurs temporales ont des modalités d'expression différentes suivant l'âge : crises difficilement systématisables dans le jeune âge, crises de signification vraiment temporale plus tardivement. Ceci d'ailleurs n'est pas pour surprendre, un enfant devant à l'évidence avoir une certaine maturité intellectuelle pour se plaindre d'une impression d'angoisse ou d'une hallucination auditive ou visuelle. Mais il nous parait intéressant d'avoir pu déterminer à quel type de crises correspondaient les tumeurs temporales se révélant tôt chez le nourrisson.

Si l'on reprend ce tableau en envisageant seulement les cas qui ont eu successivement plusieurs types de crises bien individualisées, on constate que l'évolution se fait le plus souvent vers l'acquisition d'une plus grande valeur localisatrice de la crise.

Ainsi, cinq cas de crises localisatrices (deux motrices, une sensi-

	Type des crises suivant l'âge			
	Crises généralisées	Crises vagues	Crises latéralisées	Crises localisatrices
1e Année	15	11-27-29-34 43-18	18	
2e Année	8-1-25-26-43-22	6-19-22-4 8		
3e Année	45	23	30-20	15 M
4e Année	33			12 SM
5e Année	5-13	21	31	44 M
6e Année	21	9-37	9	
7e Année	24 - 9		2	9 T - 23 T ?
8e Année				41 S - 3 S
9e Année	32		42	20 M
10e Année	3			
11e Année	16	39		10 SM - 7S - 4 T 17 T - 28 S

T A B L E A U n° 3

Ne figurent pas sur ce tableau 4 crises d'HIC : 14-35-36-38
1 cas de spasmes en flexion 40

S = sensitive
M = motrice
T = temporal

tive, deux temporales) ont succédé à des crises vagues ou généralisées ou simplement latéralisées. Dans deux cas, des crises vagues sont devenues généralisées (dans l'un de ces cas il s'agissait d'une tumeur temporale)

Enfin, le cas (3) est particulier, car on y observe une évolution inverse : des crises uniquement faciales, puis algoparétiques de l'hémicorps, s'associant secondairement à des crises généralisées. Il est probable que cette évolution particulière correspond à une augmentation de volume de la tumeur (volumineux méningiome ayant évolué trois ans). Il faut sans doute rattacher à ce mode évolutif l'observation (9) où l'enfant, après avoir eu des crises assez vagues, avait des crises de début "temporal" (impression d'angoisse) devenant cloniques généralisées.

I - Fréquence des déficits moteurs post-critiques

Ils ont été observés dans neuf cas sur quarante-cinq.

Cas 7 : aphasie

Cas 8 : parésie faciale gauche

Cas 12 : parésie de la main droite

Cas 25 : parésie du bras gauche

Cas 26 : parésie faciale droite

Cas 33 : hémiplégie droite

Cas 28 : hémiparésie droite

Cas 41 : parésie du membre inférieur droit

Cas 45 : hémiparésie droite

Sur ces neuf cas, le déficit moteur fait suite à une crise généralisée dans cinq cas, mais à une crise sensitivomotrice dans quatre cas (7-12-28-41). Dans ces quatre cas et dans l'un de ceux (25) ou le déficit moteur fait suite à une crise généralisée, la localisation de la tumeur était

pariétale. Dans les quatre cas restant, la localisation de la tumeur était temporale, fronto-temporale, frontale, surmontant le ventricule latéral droit.

En conclusion, les déficits moteurs que nous avons relevés succèdent, non pas à des crises motrices localisées, mais à des crises sensitivo-motrices et correspondent dans plus de la moitié des cas à des localisations pariétales de la tumeur (il parait vraisemblable de penser que ces tumeurs pariétales s'étendaient en fait vers l'aire motrice).

En fin la fréquence des déficits moteurs post-critiques n'apparait donc pas particulièrement élevée dans notre série. Par contre fréquents sont les déficits moteurs lors de la découverte de la tumeur : dans vingt-six cas - dans quatre de ces cas, le déficit moteur lors de la découverte de la tumeur succède à un déficit post-critique (8-12-26-41).

J - Efficacité du traitement sur les crises

Elle apparait très variée : sur les quarante-cinq cas, vingt-cinq ont eu un traitement barbiturique certain.

Dans six cas, l'action du traitement a été positive, entrainant la disparition complète ou quasi complète des crises, et cela pendant des délais s'étageant de trois mois à neuf ans (1-6-7-16-19-39). Parmi ces six cas, les crises étaient initialement fréquentes (jusqu'à plusieurs jours) dans trois cas ; dans deux cas il n'y a eu qu'une seule crise ; dans un cas, une série de quatre à cinq crises, puis plus aucune. On ne relève aucune prédominance d'un type de crise plutôt que d'un autre dans ces six cas.

L'observation (19), où le traitement a été poursuivi neuf ans est particulièrement intéressante : pendant deux périodes de trois ans, l'enfant n'a eu aucune crise, c'est la reprise des absences au bout de neuf ans d'évolution qui amena à faire un nouvel examen neurologique (la découverte d'un discret déficit moteur droit et de calcifications à la radio conduisirent alors au diagnostic).

Dans deux cas (3-21), l'action du traitement fut variable d'une période à l'autre, tantôt efficace, tantôt inefficace, ceci étant particulièrement net dans l'un des deux cas, suivi pendant trois ans avant le diagnostic.

Dans quatre cas le traitement fut modérément efficace, réduisant la fréquence ou l'intensité des crises, dans des délais allant de quelques jours à trois ans (5-15-27-40).

Dans neuf cas, l'action du traitement s'est montrée négative, ne modifiant en rien les crises et cela pendant des délais parfois longs : deux de deux ans, deux de quatre ans, un de cinq ans, un de neuf ans (4-8-12-17-23-24-25-41-43).

Dans quatre cas, l'action du traitement n'est pas connue.

Dans quinze cas, il n'y a pas eu de traitement pré-opératoire, la durée d'évolution entre les premières crises et la découverte de la tumeur ayant été brève, de quelques jours à quelques mois.

Dans cinq cas, dont l'évolution s'étale sur plusieurs années, on ignore s'il y eut ou non un traitement et son efficacité.

K - Les troubles du caractère et les céphalées

1°) Les troubles du caractère

Sont particulièrement fréquents : trouvés dans dix-huit cas, consistant le plus souvent en agitation, irritabilité, instabilité, agressivité, réduction de l'activité plus rarement. Ils sont parfois plus importants, avec violence ou affaiblissement intellectuel (6-10-11-21-30).

Dans trois cas, est survenue une détérioration psychique grave (23-4-42). Dans le deuxième et le troisième de ces cas (4-42) le comportement de l'enfant était démentiel ; dans deux cas, il s'agit de tumeurs temporales (23-4), dans le troisième, il s'agit sans doute d'une maladie de Bourneville.

En dehors de ces trois observation particulières, toutes les localisations tumorales sont retrouvées sans fréquence remarquable de l'une ou de l'autre.

2°) Les céphalées

Elles sont mentionnées chez vingt-deux enfants. Il faut tenir

compte du fait que chez le nourrisson, la céphalée est méconnue et que donc ce chiffre n'est qu'approximatif. Sur vingt-deux enfants, cinq seulement, peut-être six, se sont plaints de céphalées indépendamment de toute H.I.C. semble-t-il. Nous les énumérerons rapidement :

Cas 14 : céphalées temporo-occipitales gauches un an et demi avant le diagnostic (H.I.C. lors du diagnostic)

Cas 16 : céphalées frontales droites avec vomissements cinq mois avant le diagnostic (H.I.C. lors du diagnostic)

Cas 31 : céphalées surtout matinales et rapidement avec vomissement, six ou sept mois avant le diagnostic (H.I.C. lors du diagnostic)

Cas 33 : céphalées lors de la découverte de la tumeur, alors qu'il n'y avait pas d'H.I.C.

Cas 38 : céphalées avec vomissements huit mois avant le diagnostic (H.I.C. lors du diagnostic)

Cas 30 : ? deux mois avant le diagnostic (H.I.C. débutante lors du diagnostic)

On voit que parmi ces six cas, il s'agissait de céphalées localisées dans deux cas, il y avait des vomissements associés et peut être déjà, en fait, une H.I.C. débutante dans trois autres cas.

Dans les quinze autres cas où les céphalées sont mentionnées elles ont surement été contemporaines de l'H.I.C. Il semble donc que les céphalées soient un signe beaucoup plus tardif que les crises convulsives. Sur les quinze cas de céphalées contemporaines d'H.I.C. les douleurs étaient localisées, et non à la nuque dans cinq cas, leur prédominance matinale n'est pas toujours notée.

L - Conclusion de chapitre clinique

Au terme de ce chapitre, nous pouvons donc conclure que dans notre série les crises convulsives ont été souvent généralisées (dix-sept fois), ou difficilement systématisables (seize fois) localisées dans dix-sept cas seulement. Parmi ces crises difficilement systématisables, il s'agissait dix fois d'une tumeur à localisation temporale. Parmi les crises localisées, il ne s'agissait que dans douze cas de crises à valeur localisatrice précise.

Parmi ces douze enfants, six avaient des manifestations sensitives, cinq des manifestations motrices, quatre des manifestations temporales. Chez dix malades, un enrichissement progressif de la symptomatologie a été observé et chez onze, deux ou plusieurs types de crises survenaient simultanément. La fréquence des déficits moteurs post-critiques apparait modérée : neuf cas sur quarante-six. L'âge des enfants paraît avoir une influence sur les divers types de crises, puisque les crises de valeur localisatrice précise ne se rencontrent pas au cours des deux premières années. C'est ainsi que nous avons pu constater que les tumeurs temporales avaient deux modalités d'expression suivant l'âge : crises difficilement systématisables chez le nourrisson, crises temporales à partir de six ans environ. Les troubles du caractère sont fréquents, les céphalées apparaissent en règle tardives. L'efficacité du traitement barbiturique est variée.

Nous allons envisager maintenant les aspects radiologiques, électro-encéphalographiques et l'histologie de nos observations.

RADIOLOGIE

Nous envisagerons en fait surtout les renseignements donnés par la radiographie simple du crâne, notre propos étant de tenter de définir quels éléments devant une comitialité, doivent faire suspecter une tumeur et demander des examens neuro-radiologiques plus poussés.

Nous voudrions cependant souligner les difficultés que rencontre parfois l'interprétation de l'encéphalographie gazeuse. Dans deux cas de notre série (4-23), une première encéphalographie fut considérée comme normale qui, rétrospectivement, montrait en fait, déjà des anomalies.

Il nous faut également signaler que dans un cas (41), deux encéphalographies initiales et deux artériographies furent normales, alors qu'on pouvait avoir la forte suspicion d'une néo-formation. Le diagnostic fut finalement fait deux ans après la deuxième encéphalographie et quatre ans après le début de la comitialité. Une gamma-graphie aurait sans doute été utile dans ce cas.

La radiographie du crâne, examen simple, parait être dans notre série, fort utile, puisque dans seize cas, elle permettait à elle seule de faire le diagnostic de néo-formation intracranienne. Nous ne saurions trop insister qur ce fait et nous rapportons ces cas :

Cas 2 : lacune pariétale découverte quelques semaines après les premières crises et ayant conduit au diagnostic.

Cas 3 : destruction osseuse temporo-pariétale avec tuméfaction de la voûte cranienne à ce niveau, découverte au bout de trois ans d'évolution d'une comitialité. Un premier cliché fait lors des premières crises avait montré une hyperdensification de la voûte dans la même région, passée inaperçue.

Cas 4 : asymétrie cranienne avec voussure de la fosse temporale droite. l'enfant avait été perdu de vue pendant neuf ans, une première radio faite lors des premières crises, neuf ans auparavant, était normale.

Cas 25 : Oligodendrogliome calcifié

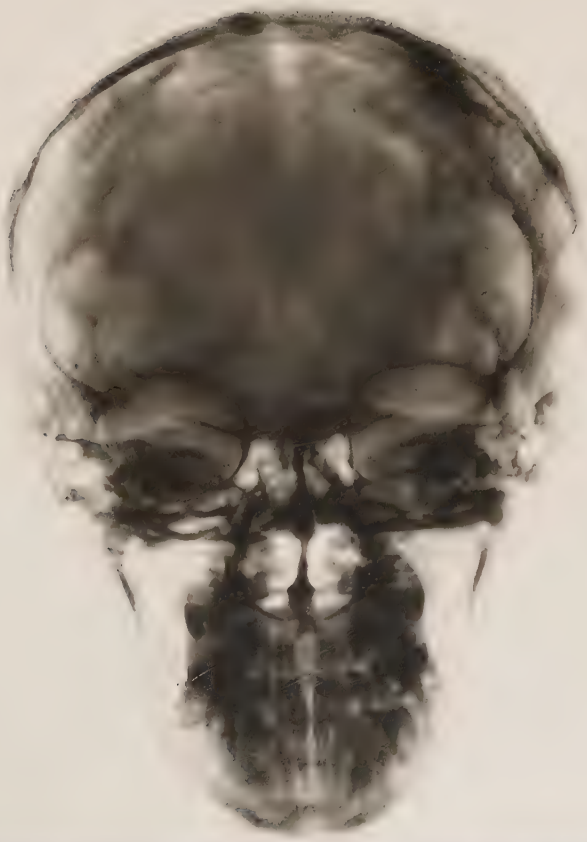

Cas 3 : Destruction de la voûte crânienne à gauche par un méningiome

Cas 7 : calcifications linéaires de la région pariétale découvertes au bout de neuf mois de comitialité.

Cas 13 : voussure temporale découverte au bout de six ans d'évolution d'une comitialité mal suivie.

Cas 15 : calcifications rolandiques droites découvertes au bout de deux ans d'évolution.

Cas 19 : calcifications temporales gauches découvertes au bout de neuf ans d'évolution (première radio, faite lors des premières crises, était normale).

Cas 25 : calcifications pariétales droites découvertes après deux ans d'évolution.

Cas 24 : calcifications temporales droites découvertes après deux ans d'évolution.

Cas 28 : calcifications pariétales gauches découvertes après trois mois d'évolution.

Cas 21 : calcifications sus-sellaires droites découvertes après quatre à cinq mois d'évolution.

Cas 23 : voussure de la fosse temporale droite au bout de cinq ans d'évolution.

Cas 38 : calcifications se projetant sur la partie postérieure du troisième ventricule après huit mois d'évolution.

Cas 22 : calcifications médianes en parenthèses sur le cliché de face après un an d'évolution.

Cas 40 : petites calcifications réparties sur presque tout l'hémisphère, découvertes dès les premières crises.

Cas 42 : calcifications de la région occipitale découvertes un mois après les premières crises.

Dans sept cas seulement la découverte de ces anomalies radiologiques a été précoce. Dans les neuf autres cas, la durée d'évolution avant la découverte radiologique a été supérieure à un an, et de x fois très longue - six ans et neuf ans -, soit qu'aucune radio n'ai été faite, soit qu'une première radio normale ait poussé, à tort, à ne pas faire de nouveau contrôle radiologique.

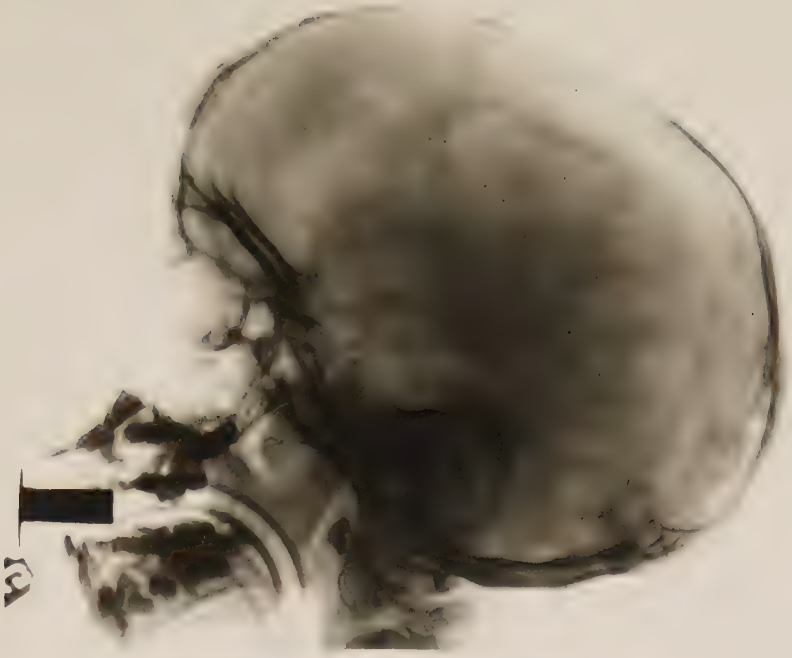

Cas 2 : Lacune pariétale (glioblastome)

Cas 4 : voussure temporale droite (astrocytome malin)

La nature histologique des tumeurs calcifiées est la suivante :

- oligodendrogliome : trois fois
- ganglioneurome : une fois
- astrocytome : trois fois
- gliome : une fois
- tératome du troisième ventricule : une fois
- papillome choroïdien : une fois
- lipome du corps calleux : une fois

La lacune pariétale était le fait d'un gliome, la destruction temporo-pariétale de la voûte d'un méningiome, les trois asymétries craniennes d'un astrocytome et de deux gliomes.

Il faut souligner ce fait que dans huit cas, il s'agissait de tumeurs bénignes (3-7-15-19-25-24-28-22) et que les délais écoulés avant que soit faite ou refaite la radiographie révélatrice, varient de neuf mois à neuf ans (avec quatre délais de deux ans et un de trois ans). Or nous verrons, au chapitre pronostic combien le pronostic des tumeurs bénignes, favorable dans l'ensemble, dépend cependant du volume de la tumeur ; les seuls décès au cours des tumeurs bénignes, sont le fait de tumeurs devenues très volumineuses. On voit donc l'intérêt d'un diagnostic précoce. Une radiographie faite plus tôt (elle a été faite au bout de deux ans d'évolution des crises) aurait peut-être modifié le pronostic pour l'enfant de notre observation (15). Il est en effet le seul enfant décédé parmi les huit porteurs d'une tumeur bénigne calcifiée, et le décès est imputable au volume de la tumeur.

A un stade tardif, qui est parfois celui où l'enfant est vu pour la première fois, la radio du crâne peut montrer des signes d'H.I.C. : disjonction des sutures, anomalies de la selle turcique etc... Nous reverrons ces faits à propos de l'étude des éléments diagnostiques. Nous pouvons toutefois déjà dire que des signes d'H.I.C. radiologiques ont été trouvés dans vingt-deux cas. Dans huit cas, dès le premier examen contemporain des premières crises, dans onze cas, secondairement, au cours d'une comitialité suivie.

ASPECTS ELECTRO-ENCEPHALOGRAPHIQUES

Plusieurs aspects se dégagent de l'analyse de nos observations :

- Dans un certain nombre d'entre elles, les données E.E.G. étaient à elles seules très particulières.
- Ailleurs, que les altérations soient symétriques ou non, elles avaient seulement un caractère paroxystique qui ne pouvait laisser présager de leur étiologie.
- Dans quelques cas, les tracés E.E.G. furent normaux.
- Enfin, assez souvent, ils furent extrêmement variables d'un moment à l'autre de l'évolution.

A - Nous envisagerons tout d'abord les aspect E.E.G. qui nous ont paru remarquables

Il s'agit d'un aspect totalement désorganisé, localement, plus ou moins étendu, où le rythme de base a presque complètement disparu. Deux groupes de tracé peuvent être individualisés, suivant que le rythme de base est remplacé par un rythme delta polymorphe uniquement, ou par des ondes lentes, de rythme delta ou non, entrecoupées de pointes, de pointes-ondes plus ou moins groupées en paroxysmes. Ce qui nous a paru très important, dans tous ces cas, c'est la disparition du rythme de base et la présence d'ondes lentes. Etant donné l'aspect particulier de ces tracés, nous allons passer en revue les différents cas où nous les avons rencontrés.

1° - tracé où le rythme de base est remplacé par un delta polymorphe

Cas 1

Un premier tracé fait au décours immédiat de la première crise, montrait une activité beaucoup plus ample et plus lente à droite avec au cours d'un épisode critique, des pointes rapides et des ondes très lentes,

Cas 5 : Ondes lentes de rythme delta postérieures droites
(EEG d'avril 1958, deux ans avant l'intervention)

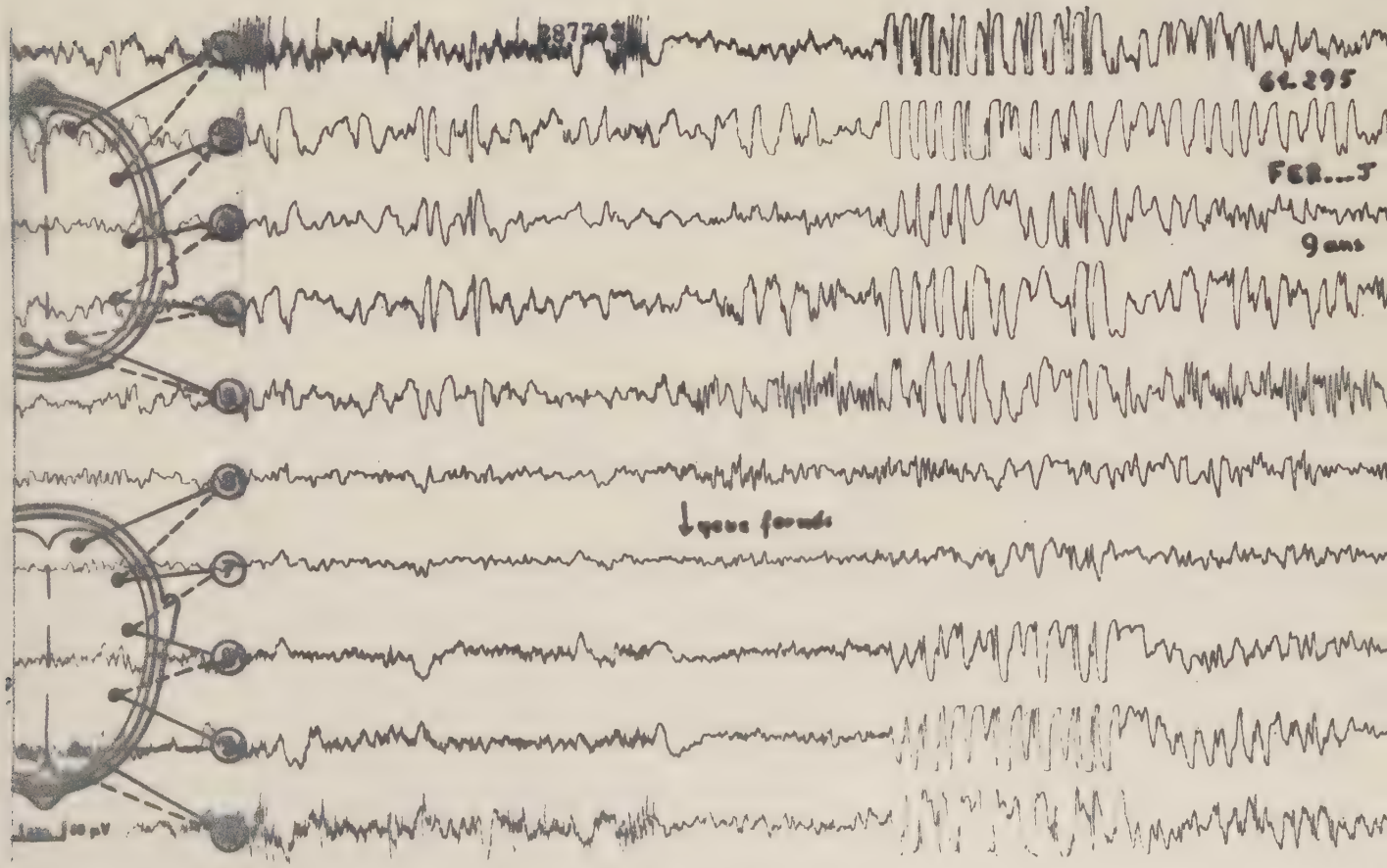

Cas 6 : Nombreuses ondes lentes et pointes temporales antérieures droites. Décharges de pointes-ondes bilatérales
(EEG de 1960, deux ans avant la deuxième intervention)

de très haut voltage sur tout l'hémisphère droit. Quinze jours après la crise : rythme delta polymorphe postérieur droit.

Cas 3

Delta polymorphe temporal gauche sur un tracé après trois ans d'évolution d'une comitialité qui avait comporté des tracés E.E.G. très différents auparavant.

Cas 5

Dès la première crise, ondes lentes polymorphes de rythme delta, postérieures droites. Quatre mois plus tard même aspect : le rythme de base est rare à droite, surchargé d'ondes lentes, assez monomorphes les yeux fermés, polymorphes les yeux ouverts. Trois ans après la première crise, le même aspect est retrouvé, un peu moins focal que qur les premiers E.E.G., contemporain d'une H.I.C.

Cas 6

Un quatrième E.E.G. fait au bout de trois ans d'évolution d'une comitialité montrait un rythme delta polymorphe temporal droit. L'enfant est opéré trois mois plus tard (un tracé fait un an auparavant avait montré un aspect déjà particulier dont nous reparlerons plus loin). Un E.E.G. fait six ans plus tard, avant la deuxième intervention (ablation très partielle lors de la première intervention) montre des décharges bilatérales à prédominance droite discrète, mais en dehors des décharges, un delta polymorphe à droite avec disparition à peu près complète du rythme de base.

Cas 8

Le deuxième E.E.G. fait quatre mois après le début des crises, montre un foyer delta polymorphe fronto-temporal antérieur droit.

Cas 9

Foyer de delta polymorphe postérieur gauche un mois, trois mois et cinq mois après les premières crises.

Cas 13

Foyer d'ondes lentes polymorphes de rythme delta, associées à

quelques pointes, temporal moyen droit au bout de six ans d'évolution d'une comitialité mal suivie.

Cas 15

Deuxième .E.G. au bout de deux ans d'évolution, montre de nombreuses ondes lentes delta et quelques ondes aigues et pointes très amples en foyer rolandique droit (en réalité ce tracé se rapproche du deuxième groupe que nous étudierons plus loin).

Cas 17

Rythme delta au voisinage de la scissure, lors de la corticographie.

Cas 20

Foyer d'ondes lentes delta rolandiques gauches, avant la deuxième intervention, et quinze ans après le début des crises convulsives.

Cas 23

Delta polymorphe à droite au bout de quatre ans d'évolution (un premier tracé fait sept mois auparavant montrait de rares rythmes delta, mais surtout un tracé très désorganisé à droite, avec surimpression de pointes, nous en reparlerons)

Cas 33

Ondes lentes polymorphes delta dans les régions occipito-pariéto-temporales droites, quatre mois après le début des crises.

Cas 40

Foyer delta polymorphe pariéto-occipital gauche, un mois après le début des crises.

Cas 35

Foyer delta polymorphe occipito-temporal postérieur droit dès les pre ières crises.

Cas 45

Foyer delta polymorphe antérieur gauche, dix huit mois après le

début des crises.

Cas 30

Delta sur presque tous les tracés post-opératoires, parfois à peu près continu, alors que les E.E.G. pré-opératoires étaient normaux (en fait, l'intervention n'a consisté qu'à mettre une valve car il s'agissait d'une tumeur de la couche optique).

Cas 18

Delta polymorphe dès les premières crises.

Cas 7

Delta polymorphe neuf mois après le début des crises.

Cas 42

Delta, un mois après le début des crises.

Cas 44

Delta sur tout l'hémisphère gauche dès le début des crises

Cet aspect particulier, delta polymorphe, est donc retrouvé dans vingt cas sur quarante-cinq. Mais son importance diagnostique a été diverse.

Dans treize cas se trouvaient associés d'autres signes cliniques ou radiologiques qui rendaient le diagnostic de néo-formation intracranienne évident, et les données E.E.G. ne sonstituaient là qu'un argument supplémentaire (cas 3-7-9-8-13-20-33-35-40-45-18-42-14).

Dans un cas, cet aspect fut trouvé lors de la corticographie pré-opératoire ; dans un autre en post-opératoire.

Mais, dans trois cas, cet aspect fut observé, au bout d'un temps variable d'évolution de la comitialité, et de façon isolée sans qu'un autre élément clinique ou radiologique évoque une néo-formation : nous les rappelons

Cas 5 : dès les premières crises en 1957, l'enfant n'est opéré que trois ans plus tard

Cas 6 : dix huit mois après le début des crises en janvier 1955, et deux ans avant l'intervention.

Cas 23 : trois ans et demi après le début des crises, le diagnostic n'est porté qu'un an plus tard.

Etant donné la fréquence de cet aspect delta polymorphe au cours des néo-formations, il nous parait regrettable que des explorations neuro-radiologiques n'aient pas été faites dans ces trois cas, sur la seule notion de l'aspect du tracé. Nous reviendrons d'ailleurs, plus loin, encore qur ce point qui nous parait important.

Dans un cas (1), cet aspect E.E.G. fut jugé suffisant, sans qu'il y ait d'autre arguement de certitude (très discrète parésie faciale ?), pour faire une encéphalographie gazeuse qui révéla une volumineuse tumeur.

Il faut encore signaler que cet aspect delta fut observé précocément dans dix cas (1-5-8-9-33-35-40-18-7-42), au bout de un an d'évolution ou plus dans les autres cas. Il est trouvé sur plusieurs tracés dans cinq cas (1-5-6-9-23), sur un seul tracé alors que plusieurs E.E.G. avaient été faits auparavant dans trois cas (3-20-40).

2° - Tracé caractérisé par de nombreux éléments lents, delta ou non avec surimpression de pointes ou de pointes-ondes

Cet aspect gravement altéré du tracé, surtout s'il survient chez un enfant sans passé pathologique notable (ni souffrance cérébrale néo-natale importante, ni méningite néo-natale, ni état de mal convulsif), et bien qu'il comporte des éléments paroxystiques qui pourraient évoquer d'abord une comitialité banale, nous a paru remarquable. Il peut être très localisé ou au contraire diffuser à presque tout un hémisphère.

Cas 11

Six mois après le début des crises, très nombreuses ondes lentes avec pointes et pointes-ondes, sans rythme de base visible, à gauche.

Cas 4

Dix mois après le début des crises, pointes-ondes, ondes lentes et pointes très localisées à droite avec disparition à peu près complète du

GC. 28.235 - 10 mois. Méningiome Scissure de Sylvius Gauche

F-TAD'

TA.TMD'

TM.TPD'

TP.OD'

OD.OG

O.TPG

TP.TMG

TM.TAG

TA.FG

FG.FW

Cas 11 : Très nombreuses ondes lentes avec pointes et pointes-ondes, sans rythme de base visible, à gauche

(EEG de septembre 1952, préopératoire)

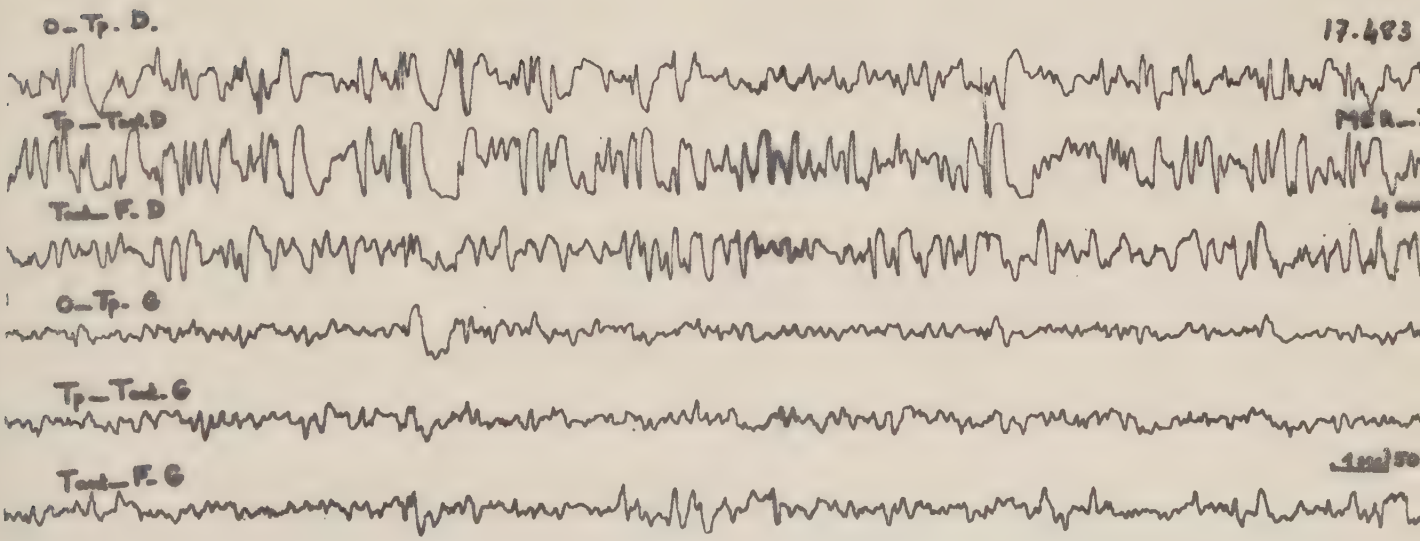

Cas 25 : Foyer pariétal droit d'ondes lentes et de pointes, avec disparition du rythme de base

(EEG d'avril 1952, préopératoire)

rythme de base (altérations beaucoup plus diffuses neuf ans plus tard)

Cas 6

Sur un premier tracé de janvier 55, alors que la comitialité évolue depuis deux ans, le rythme de base a à peu près complètement disparu, remplacé par de nombreuses ondes lentes et pointes localisées (ultérieurement apparaitra un rythme delta, nous l'avons déjà vu) en temporal antérieur droit.

Cas 23

Un tracé fait trois ans après le début de la comitialité montre, à droite un aspect très altéré, avec pointes et rythmes lents, quelques séquences de delta sans rythme de base (rythme delta ultérieurement)

Cas 27

Un an après le début des crises, l'E.E.G. montre un foyer temporal postérieur gauche d'altérations très importantes, avec disparition à peu près complète du rythme de base, remplacé par des pointes très amples et quelques ondes lentes.

Cas 25

Foyer pariétal d'ondes lentes et de pointes, sept mois après les premières crises, demeurant très stable, retrouvé à tous les tracés successifs. N'est opéré que quatorze mois après le premier enregistrement d'un tel tracé. En post-opératoire, persistance de ce foyer, souvent très important, nous en reparlerons.

Nous avons donc trouvé cet aspect particulier dans six cas. Dans l'un de ces cas, les arguments cliniques étaient tels que le diagnostic de tumeur pouvait facilement être suspecté. Mais pour les cinq autres cas, ce tracé ne retint pas l'attention et l'intervention n'eut lieu que neuf ans, deux ans, un an, trois ans, et un an plus tard.

B - Dans d'autres cas, les altérations, symétriques ou non, ne témoignaient que d'une activité paroxystique, sans que l'on puisse préjuger de son étiologie

Les altérations furent symétriques dans cinq cas : cas 3-16-19-36-41 (pointes ondes bilatérales particulièrement nombreuses dans l'observation 19).

Elles furent asymétriques dans sept cas : cas 2-14-17-21-32-39-44.

C - L'E.E.G. était normal en période pré-opératoire dans cinq cas

Ce sont les observations : 12-22-24-28-30. Dans le dernier de ces cas -30-, il s'agissait d'une tumeur de la couche optique, l'intervention n'a consisté qu'en la pose d'une valve et les tracés post-opératoires comportent des altérations localisées de type delta, nous en avons déjà parlé.

Dans les autres cas, nous relevons :

- deux tumeurs pariétales bien limitées, l'une (12) de la taille d'un oeuf de pigeon, siègeant dans la pariétale ascendante (épendymome avec très discrets signes de malignité, l'enfant va bien depuis sept ans) ; l'autre (28) siègeant dans la deuxième circonvolution pariétale, de taille non précisée sur le compte-rendu opératoire, mais la calcification visible radiologiquement mesurait 1,5 à 2 cm de diamètre (oligodendrogliome, l'enfant va bien).

- deux tumeurs médianes : un lipome du corps calleux (22) calcifié ; et un papillome des plexus choroïdes (24), s'étendant dans la couche profonde du lobe temporal, de taille non précisée, mais donnant lieu à une calcification de 3 cm de diamètre.

Nous avons pu relever l'évolution post-opératoire de ces quatre observations :

- dans deux cas, le tracé devient discrètement perturbé : un peu aigu avec, de façon inconstante, un foyer de pointes correspondant au siège de la tumeur, mais l'enfant ne fait aucune crise (12) ; quelques ondes lentes et pointes postérieures prédominant à gauche, l'enfant ne fait pas de crise (28).

- dans un cas, il est demeuré presque toujours normal, chez l'enfant qui a un lipome du corps calleux (non enlevé), et ceci quatorze ans après que le diagnostic ait été porté.

- l'E.E.G. montre un important foyer rolando-temporal d'ondes lentes

polymorphes et de pointes, dix huit mois après l'intervention chez l'enfant opérée d'un papillome des plexus, qui continue à faire quelques crises.

On voit donc que les tracés E.E.G. ont été normaux au cours de tumeurs pariétales, de la ligne médiane, et de la couche optique. Dans trois cas sur cinq, il s'agissait de tumeurs calcifiées, vraisemblablement assez lentement évolutives. Mais le volume de ces tumeurs ne semble pas avoir été particulièrement petit.

D - Les tracés E.E.G. furent d'aspect particulièrement variable dans quelques cas

Nous les rappelerons

Cas 6

Pointes isolées bifrontales, lors des premières crises.

Un an plus tard, tracé très désorganisé en temporal droit

Un an plus tard encore, delta polymorphe temporal droit avant la première intervention qui consiste en une ablation très partielle

Six ans plus tard après cette première intervention, et avant la deuxième (qui permit une ablation complète, semble-t-il), décharges bilatérales paroxystiques et en dehors des décharges, delta polymorphe avec disparitionpresque complète du rythme de base.

Cas 3

Ondes lentes polymorphes bilatérales mais prédominant dans la région pariéto-temporale gauche en septembre 65 (un an après le début des crises)

Cette discrète asymétrie disparaît complètement quelques mois plus tard, en novembre 65 et en avril 66.

En novembre 66 légère prédominance gauche des ondes lentes

En juillet 67, foyer delta temporal gauche.

En aout 67, (pré-opératoire immédiat), ondes lentes bilatérales et ondes aigues en bouffées à maximum droit.

Cas 40

Variabilité extrême en quelques semaines :

Le neuf août 68 : tracé d'hypsarythmie

Le 26 août 68 : ondes lentes et ondes aigues isolées ou en courtes bouffées postérieures à maximum tantôt droit, tantôt gauche.
Le 2 septembre 68 : delta polymorphe pariéto-occipital gauche.

Cas 41

Pointes ondes et pointes dégradées tantôt bilatérales, tantôt à discrète prédominance gauche. Un véritable foyer d'ondes lentes et aigues occipito-temporal gauche n'apparait qu'au bout de quatre ans d'évolution.

Dans six cas, il n'y a pas eu d'E.E.G. pré-opératoire (10-26-29-34-37-38).

Avant de clore ce chapitre d'étude électro-encéphalographique, il nous a semblé que trois points encore étaient intéressants à étudier : la fréquence des différents aspects E.E.G. suivant l'âge des enfant, les correlations existant entre les aspects E.E.G. et la localisation des tumeurs, l'allure de certaines tracés post-opératoires.

E - Les aspects E.E.G. suivant l'âge

Nous envisagerons ce premier point en un tableau (Tableau n° 4)

Dans ce tableau, il ressort que les aspects évocateurs sont particulièrement fréquents au cours des premières années de la vie, cette prépondérance s'atténuant ensuite et les tracés moins évocateurs, symétriques ou non, devenant aussi fréquents.

F - Corrélations entre les aspects E.E.G. et la localisation tumorale

Nous avons considéré successivement les différentes localisations tumorales et les aspects E.E.G. qui leur correspondaient.

1° - Sur quinze tumeurs temporales, on relève :

- 8 foyers de delta polymorphe ou d'ondes lentes et de pointes, de siège temporal
- 1 foyer occipital
- 2 E.E.G. avec altérations bilatérales
- 2 E.E.G. avec altérations sur tout l'hémisphère où siège la tumeur
- dans deux cas, il n'y eut pas d'E.E.G. pré-opératoire.

Age	disparition du rythme de base		Altérations symétriques	Altérations asymétriques	EEG normal
	Δ polymorphe	O.L. + P.			
1ère Année	40-18	11		43	
2e Année	1-8				
3e Année	9	27-25-4	19		22
4e Année	5-35-*30	6	36		12 30
5e Année	15-33-45-*44			44	
6e Année	6			21	
7e Année		23			
8e Année	*23		41	2	24
9e Année			3	14	
10e Année	42			32	
11e Année				17	
12e Année	3-7			39	28
13e Année	13		16		
18e Année	*17				
19e Année	20				

T A B L E A U n° 4 E.E.G. suivant l'âge.

* indique un cas qui figure 2 fois

→ indique la durée pendant laquelle un aspect EEG est observé.

Donc dans huit cas sur treize étudiés, il y eut une bonne corrélation anatomo-électrique.

2° - Sur dix tumeurs pariétales, on relève :

- 5 foyers localisés (delta ou ondes lentes et pointes), mais de siège exactement pariétal, une seule fois. Dans les quatre autres cas, il s'agit d'un foyer temporal, temporo-occipital, occipital, postérieur droit.
- 1 E.E.G. avec altérations bilatérales
- 1 E.E.G. avec altérations sur tout l'hémisphère ou siège la tumeur
- 2 E.E.G. normaux.

Donc, dans cinq cas sur neuf, il y eut un foyer, mais sa valeur localisatrice est moindre que pour les tumeurs temporales (en réalité il faut bien dire qu'il est difficile d'affirmer le siège pariétal inférieur ou postérieur, plutôt que temporal ou occipital d'une électrode, et partant, du foyer enregistré).

3° - Sur trois tumeurs de la zone motrice, on relève :

- 2 foyers rolandiques
- 1 tracé asymétrique avec altérations du côté de la tumeur

Donc une corrélation précise deux fois sur trois

4° - Sur trois tumeurs très volumineuses, on relève :

- 3 foyers : temporal postérieur, occipito-temporal postérieur, pariéto-occipital.

Cet aspect est un peu paradoxal, car c'est là qu'on aurait pu s'attendre à trouver des altérations sur tout un hémisphère.

5° - Sur quatre tumeurs frontales, on relève :

(trois seulement eurent un E.E.G. pré-opératoire)

- 1 seul foyer, antérieur gauche (delta polymorphe)
- 2 cas d'altérations bilatérales : ondes lentes bilatérales plus marquées dans la région temporale droite (tumeur à droite) ; ondes aigues

bitemporales un peu plus marquées à droite (tumeur à droite) un deuxième tracé ici, sous barbituriques, fut normal.

6° - Sur quatre tumeurs de la ligne médiane :

L'E.E.G. fut normal dans un cas, montra des altérations bilatérales dans un autre, ne fut pas fait en période pré-opératoire dans les deux derniers.

7° - Sur deux tumeurs des plexus choroïdes :

Un E.E.G. pré-opératoir ne fut fait que dans un cas : il était normal.

8° - Sur deux tumeurs de la couche optique :

Un seul E.E.G. fait : normal

9° - Enfin, deux tumeurs de localisation imprécise (hémisphérique)

Donnaient l'une et l'autre un foyer : pariéto-occipital et occipito-pariéto-temporal

De cette rapide analyse, on peut conclure que la corrélation anatomo-électrique existe dans deux tiers des cas de tumeurs temporales et de l'aire motrice (en réalité, ce rapport est de moindre valeur en ce qui concerne les tumeurs de l'aire motrice, puisque nous ne disposons que de trois cas). Il y a un foyer dans plus de la moitié des tumeurs pariétales, mais sa valeur localisatrice n'est pas très précise. Les tumeurs très volumineuses peuvent donner des signes en foyer localisés et les tumeurs frontales des altérations bilatérales. Enfin, les tumeurs non hémisphérique donnent lieu dans la moitié des cas étudiés à des E.E.G. normaux.

G - Corrélations entre les aspects E.E.G. et le type clinique des crises :

1° - Crises difficilement systématisables et aspect E.E.G

Les crises "vagues" comportent un foyer dans 8 cas sur 16, de plus

dans 1 cas, le tracé fut asymétrique (dans 3 cas, il n'y eut pas de tracé E.E.G. pré-opératoire). Dans les 8 cas où existe un foyer, il s'agit d'un foyer temporal (cas 4-6-9-18-23-11-8-27) et la localisation de la tumeur était effectivement temporale. Parmi ces huit cas, il s'agit d'un foyer delta polymorphe dans 5 cas, d'un foyer d'ondes lentes et de pointes avec disparition du rythme de base dans 2 cas, d'un foyer d'ondes lentes et de pointes avec conservation du rythme de base dans 1 cas. C'est à dire que parmi ces 8 foyers temporaux, 7 étaient évocateurs d'une comitialité organique, comme nous le verrons plus loin.

Nous avons déjà signalé que sur les 16 crises difficilement systématisables de notre étude, 10 correspondaient à une tumeur temporale. Nous voyons maintenant que sur ces 10 cas, 8 comportaient un foyer E.E.G. temporal.

Nous avions vu que cliniquement, rien ne permettait de distinguer parmi ces crises difficilement systématisables, celles qui correspondaient à une localisation temporale de celles qui correspondaient à une tumeur d'un autre siège. Nous voyons ici apparaitre un argument électrique de valeur pour faire cette distinction, puisque 8/10 des crises "vagues" d'origine temporale comportent un foyer E.E.G. temporal (dans les 2 cas restant, il y avait des ondes lentes bilatérales à discrète prédominance droite dans l'un (21), pas d'E.E.G. dans l'autre (34), alors que aucune des 6 crises de même symptomatologie correspondant à une autre localisation tumorale ne comporte de foyer temporal. Il s'agit dans ces 6 cas, rappelons le, de 2 tumeurs pariétales (19-43), une tumeur frontale (39), 2 tumeurs de la ligne médiane (29-22), une tumeur des plexus (37). Dans ces 6 cas, les E.E.G. montrent des altérations bilatérales (19-39) ou asymétriques (43) ou un E.E.G. normal (22); dans 2 cas (29-37), il n'y a pas eu d'E.E.G. pré-opératoire.

2° - <u>Crises de valeur localisatrice et aspect E.E.G.</u> :

Les crises temporales, sensitivo-motrices et motrices sont associées à un foyer E.E.G. correspondant dans 8 cas sur 13 (4-9-17-3-7-41-20-15), dont 5 foyers delta polymorphes et un foyer d'ondes lentes et de pointes avec disparition du rythme de base. Sur les 5 cas restant, 2 comportent un rythme

delta polymorphe sur tout un hémisphère (23-44), 2 sont normaux (12-28) (il s'agissait de crises sensitivo-motrices et de tumeurs pariétales), 1 n'a pas été fait (10).

3° - Crises généralisées et aspect E.E.G. :

Dans 10 cas sur 17, est trouvé un foyer (1-8-13-3-5-25-15-45-40-33)

- delta polymorphe temporal (correspondant à 3 tumeurs temporales (1-8-13) dans 3 cas
- " " ou d'ondes lentes et de pointes temporo-pariétales ou occipito-pariétales (correspondant à 3 tumeurs pariétales 3-5-25) dans 3 cas
- " " temporo-rolandique (correspondant à une tumeur rolandique 15) dans 1 cas
- " " antérieur (correspondant à une tumeur frontale 45) dans 1 cas
- " " pariéto-occipital (tumeur très volumineuse de tout un hémisphère 40) dans un cas où les crises consistaient en spasmes en flexion
- " " occipito-pariéto-temporal dans un cas de tumeur de localisation imprécise (hémisphèrique (33)

Dans les 7 cas restant : (16-21-32-43-24-22-26) 3 cas d'altérations bilatérales (dont 2 prédominent légèrement d'un côté), 1 tracé asymétrique avec ondes lentes polymorphes et pointes-ondes sur tout un hémisphère, 2 tracés normaux, le 7è cas n'a pas eu d'E.E.G. pré-opératoire.

4° - Crises de l'hémicorps et aspect E.E.G. :

Un foyer delta polymorphe sur 6 cas seulement (20 - il s'agit d'une tumeur de l'aire motrice), mais aussi 2 tracés asymétriques (2-18 dont l'un 18 comporte un aspect delta polymorphe sur tout un hémisphère). Dans 1 des 6 cas il n'y eut pas d'E.E.G. pré-opératoire.

5° - Crises d'H.I.C. et aspect E.E.G. :

Un foyer E.E.G. est trouvé dans 2 cas sur 3 (foyer post-critique d'ondes lentes monomorphes dans 1 cas de tumeur temporale (14), foyer delta polymorphe occipito-temporal au cours de l'évolution d'une volumineuse tumeur (35)

En conclusion de cette étude des corrélations entre aspect E.E.G. et aspect des crises, nous rappelerons, en n'envisageant que les cas ou des tracés E.E.G. pré-opératoires ont été effectivement faits, que :

- 8 sur 13 des crises "vagues" étaient associées à un foyer E.E.G toujours temporal et correspondant à une localisation temporale de la tumeur (delta ou ondes lentes et pointes dans six cas)
- 8 sur 12 des crises de valeur localisatrice étaient associées à un foyer (delta ou ondes lentes et pointes dans 6 cas)
- 10 sur 17 des crises généralisées étaient associées à un foyer correspondant à divers sièges de tumeurs hémisphériques (temporal, pariétal, aire motrice...) (delta ou ondes lentes et pointes dans tous les cas)
- 1 sur 6 des crises de l'hémicorps était associée à un foyer delta polymorphe
- 2 sur 3 des crises d'H.I.C. étaient associées à un foyer delta polymorphe dans un cas, monomorphe post-critique dans l'autre.

On voit donc que la proportion de foyer E.E.G. observés en association avec les crises généralisées est loin d'être négligeable, bien qu'elle soit un peu inférieure à la proportion de foyers E.E.G. observés en association avec les crises de valeur localisatrice ou les crises difficilement systématisables :

proportion de 1,7/3 dans le cas des crises généralisées

proportion de 2/3 dans celui des crises localisatrices ou "vagues".

H - Aspect de certains tracés post-opératoires

un fait nous a paru non négligeable, dans cette étude des tracés E.E.G., c'est la persistance, dans certains cas, en période post-opératoire

pendant un délai plus ou moins long et en dehors de toute récidive apparente, de foyers d'ondes lentes identiques à ceux observés avant l'intervention. Nous les énumererons rapidement.

Cas 7

Persistance pendant six ans d'un foyer lent temporal gauche

Cas 5

Persistance pendant sept ans après l'intervention, d'un foyer d'ondes lentes, de pointes et de pointes-ondes temporo-rolandique droit

Cas 11

Persistance d'un foyer de pointes-ondes et d'ondes lentes, dix ans après l'intervention (ne fait pas de crises)

Cas 21

Apparition d'un foyer d'ondes lentes et de pointes postérieur droit après l'intervention (ne fait pas de crises), et persistant encore au bout de six ans, alors que les tracés pré-opératoires n'étaient pas évocateurs de tumeur.

Cas 25

Conserve seize ans après l'intervention, un foyer d'ondes lentes fréquemment delta, et de pointes temporales (fait toujours quelques absences)

Cas 43

Persistance d'un foyer d'ondes lentes et de pointes-ondes occipital droit, treize ans après l'intervention ; dix huit ans après le tracé demeure seulement un peu asymétrique (fait de rares crises)

Ceci nous amène à penser que les aspects E.E.G. que nous avons décrits comme très évocateurs de tumeur cérébrale, ne sont pas pour autant spécifiques de l'étiologie tumorale. Ils réflètent simplement la destruction ou la lésion du tissu cérébral par la tumeur, destruction ou lésion qui évidemment demeure après l'intervention.

ELEMENTS DIAGNOSTIQUES

Nous avons étudié à propos de chaque observation, quelles avaient été les circonstances amenant au diagnostic de tumeur. Avant de rapporter séparément tous les cas de notre série, en indiquant quels arguments auraient pu parfois permettre de faire le diagnostic plus tôt, nous nous proposons de donner les résultats d'ensemble de cette étude. (Tableau n° 5)

- Dans vingt et un cas, le diagnostic a reposé sur un ensemble d'arguments

Arguments cliniques : déficit moteur, ou syndrome d'H.I.C., quelques fois l'allure des crises ou leur insensibilité à la thérapeutique.

Arguments radiologiques : calcifications intra-craniennes en particulier

Arguments électriques enfin

Parmi ces vingt et un cas, dans quatorze cas, il y avait une H.I.C. déjà importante, dans deux cas, une H.I.C. débutante.

L'ensemble des arguments diagnostiques fut rapidement constitué ou rassemblé dans un délai bref (moins de un an) dans quatorze cas. Dans sept cas, le délai fut plus long, de un an et demi à neuf ans.

- Dans neuf cas, le diagnostic fut porté devant un syndrome d'H.I.C. isolée

H.I.C. découverte dès les premières manifestations convulsives dans quatre cas, secondairement dans cinq cas.

- Dans sept cas, ce fut la radio à elle seule qui fit le diagnostic

Il s'agissait de calcifications ou de lacunes craniennes, dans un de ces cas, l'allure des crises, de type bravais-jacksonienne était également suspecte.

Eléments ayant conduit au diagnostic		Cas où le diagnostic aurait pu être fait au moins 1 an plus tôt
Ensemble d'arguments		
dont HIC importante	7-8-9-10-13-14 16-25-34-35-37 41-42-45	13 : enfant non suivi pendant 6 ans 25 : radio - EEG - déficit moteur
dont HIC débutante	3 - 30	
sans HIC	4-18-33-40-44	
HIC isolée		
dès les lè crises	31-32-36-38	
secondairement	8-23-26-27-39	23 : EEG - encéphalographie 26 : paralysie faciale
Radio simple du crâne	15-19-21-22-24 28 - 2	15-19-21-22-24 : radio plus précoce
Inefficacité du traitement	43	
Cécité	29	
Hydrocéphalie	11	
Déficit moteur	6 - 12	
E.E.G.	1-20-6	

T A B L E A U n° 5

. L'E.E.G., à lui seul amena rarement au diagnostic dans notre série

Dans trois cas, encore l'un de ces cas comportait il aussi une paralysie faciale

. L'inefficacité du traitement fit dans un cas poser l'indication d'une encéphalographie gazeuse.

. Un déficit moteur fit découvrir la tumeur dans deux cas

Il s'agissait d'une paralysie faciale et d'une hémiparésie. Dans le premier cas, l'E.E.G. aussi était évocateur et dans le deuxième, l'allure clinique des crises.

. Dans un cas, le diagnostic fut fait devant une hydrocéphalie, et dans un autre devant une cécité

Nous allons maintenant envisager en détail pour chaque cas les circonstances du diagnostic

Cas 1 :	E.E.G. (paralysie faciale ?)		
Cas 2 :	radio du crâne (lacune)		
Cas 3 :	ensemble d'arguments après trois ans d'évolution	(tuméfaction pariétale (radio du crâne (destruction,H.I.C) (delta à l'E.E.G. (petit déficit moteur droit (oedème encore modéré au F.O.	

La radio aurait permis un diagnostic plus précoce

Cas 4 :	ensemble d'arguments après neuf ans d'évolution	(traitement inefficace (détérioration mentale (démence) (parésie faciale gauche (asymétrie cranienne à la radio (E.E.G.

Enfant perdu de vue pendant neuf ans

Cas 5 : apparition d'une H.I.C., après trois ans d'évolution

Le premier E.E.G. était typique

Cas 6 : apparition d'une paralysie faciale gauche, après trois ans d'évolution

Les tracés E.E.G. étaient suspects depuis deux ans déjà

Cas 7 : ensemble d'arguments après 9 mois d'évolution
(H.I.C.
(radio du crâne (H.I.C., calcifications)
(E.E.G.

Radio du crâne plus précoce

Cas 8 : ensemble d'arguments après 3 mois d'évolution
(H.I.C.
(paralysie faciale gauche
(E.E.G.

Cas 9 : ensemble d'arguments après 5 mois d'évolution
(petit déficit moteur droit
(H.I.C. débutante
(E.E.G.

Les premiers E.E.G. étaient suspects

Cas 10 : ensemble d'arguments après 3 mois d'évolution
(hémiparesie droite
(H.I.C.
((deux épisodes aphasiques)

Cas 11 : hydrocéphalie depuis le début des crises, c'est à dire 6 mois

Hyperalbuminorachie constatée six mois auparavant

Cas 12 : allure de la crise, algique et hypertonique du membre supérieur droit et petit déficit moteur droit après deux mois d'évolution (E.E.G. normal)

Cas 13 : ensemble d'arguments après 6 ans d'évolution
(H.I.C.
(déficit moteur gauche
(tuméfaction temporale droite
(asymétrie à la radio
(E.E.G.

Enfant non suivi

Cas 14 : H.I.C. a peu près immédiate et E.E.G.

Cas 15 : après deux ans d'évolution : hémiparésie faciale gauche
calcifications à la radio

Radio plus précoce

Cas 16 : après huit mois d'évolution : déficit moteur gauche
H.I.C.

Céphalées localisées, depuis 5 mois lors du diagnostic

Cas 17 : diagnostic de tumeur non porté, on pensait à une comitialité temporale "essentielle". Découverte opératoire après sept ans d'évolution

Cas 18 : ensemble d'arguments après quelques jours d'évolution
(déficit moteur gauche
(réaction cellulaire du L.C.R.
(E.E.G.

Cas 19 : après 9 ans d'évolution
(très discret déficit moteur droit
(discrète aphasie
(radio (calcifications)

Radio du crâne plus précoce

Cas 20 : aspect E.E.G., après cinq ans d'évolution (crises cloniques droites fréquentes)

Cas 21 : radio après 1 an d'évolution (calcifications)

La radio aurait pu être faite dès les premières crises

Cas 22 : radio (calcifications), après six ans d'évolution

Radio plus précoce

Cas 23 : après cinq ans d'évolution (H.I.C.
(inefficacité du traitement

Première encéphalographie anormale et E.E.G. typique 1 an plus tôt

Cas 24 : après deux ans d'évolution (calcifications à la radio
(parésie du membre supérieur gauche
(E.E.G. normal)

Radio plus précoce

Cas 25 : ensemble d'arguments après 2 ans d'évolution (inefficacité du traitement
(déficit moteur gauche au bout de 18 mois d'évolution
(calcifications à la radio
(foyer E.E.G, évocateur depuis 1 an lors du diagnostic

Radio plus précoce, E.E.G suspect, déficit moteur méconnu ?

Cas 26 : H.I.C., au bout de trois ans et demi d'évolution

Paralysie faciale droite existant depuis presque 18 mois

Cas 27 : H.I.C. au bout de 10 mois d'évolution

L'E.E.G. était suspect 4 mois auparavant

Cas 28 : au bout de trois mois d'évolution (calcification à la radio
(petit déficit moteur droit

Cas 29 : cécité au bout de deux mois d'évolution (tumeur supra-sellaire comprimant les nerfs optiques)

Cas 30 : après deux mois d'évolution (hypotrophie +++
(H.I.C. débutante
(petit déficit moteur droit
(E.E.G. normal)

Cas 31 : quelques jours après la première crise (H.I.C.
(petit déficit moteur droit

Cas 32 : au décours immédiat de la 1ère crise (H.I.C.
(hémiplégie gauche

Cas 33 : après 6 mois d'évolution (troubles de la marche
(céphalées intenses
(hyperalbuminorachie et réaction cellulaire
(E.E.G. évocateur

La réaction méningée existait déjà 1 mois auparavant

Cas 34 : ensemble d'arguments après 5 mois d'évolution (hémiparésie gauche
(H.I.C.
(hydrocéphalie
(voussure cranienne

Le déficit moteur gauche existait au bout de 2 mois d'évolution

Cas 35 : après 6 semaines d'évolution (H.I.C.
(hydrocéphalie
(hémorragie méningée
(déficit moteur gauche
(E.E.G.

Cas 36 : H.I.C. immédiate

Cas 37 : quelques jours après la 1ère crise (H.I.C.
(troubles de la coordination oculaire
(petit déficit moteur gauche

Cas 38 : H.I.C. immédiate (première crise peut être huit mois auparavant)

Cas 39 : H.I.C. au bout de 3 mois d'évolution

Cas 40 : après 1 mois d'évolution (hydrocéphalie (ayant débuté 7 mois avant)
(calcifications à la radio
(E.E.G.

Cas 41 : après 4 mois d'évolution (H.I.C.
(déficit moteur droit
(aphasie

Une gamma-graphie aurait pu être utile ?

Cas 42 : ensemble d'arguments quelques jours après la 1ère crise (E.E.G. (1er argument en date)
(H.I.C.
(petit déficit moteur gauche
(calcifications

Cas 43 : Crises très fréquentes malgré le traitement au bout de un an d'évolution

Cas 44 : immédiatement après la 1 ère crise (aphasie
(crises convulsives subintrantes
(E.E.G.

Cas 45 : 18 mois après la 1ère crise convulsive "hyperpyrétique" (H.I.C.
(déficit moteur droit
(E.E.G.

Il nous reste donc à voir maintenant dans quels cas et sur quels éléments on aurait pu supposer le diagnostic plus tôt.

Nous envisagerons pour ce faire les cas de notre série ou initialement, il s'agissait d'une comitialité banale, pouvant être et ayant été souvent considérée comme une comitialité "essentielle" : il n'y avait aucune anomalie à l'examen neurologique, aucun signe fonctionnel d'H.I.C., bref uniquement des crises convulsives.

Le nombre de ces cas est de vingt-six dans notre série :

1-3-4-5-6-7-9-12-13-15-16-17-19-20-21-22-23-24-25-26-27-28-34-41-43-45, dont un cas, particulier (45) se présentait comme des convulsions hyperpyrétiques.

1) Dans neuf cas, le diagnostic aurait pu être fait plus tôt par une simple radio du crâne plus précoce (3-7-13-15-19-21-22-24-25) ; et dans ces neuf cas, les délais diagnostiques vont de quelques mois à plusieurs années (jusqu'à neuf ans)

2) Dans sept cas, l'.E.G. était très suspect, particulièrement dans six, soit qu'il montre un foyer delta polymorphe (5), soit qu'il révèle un foyer d'ondes lentes de rythme delta ou non, entrecoupées de pointes ou de pointes-ondes (6-9-23-25-27), avec disparition du rythme de base

Le dernier de ces cas était moins évocateurs (4), surtout, il fut malheureusement perdu de vue pendant neuf ans. Pour les six autres cas, les délais qui ont existé entre le premier E.E.G. évocateur et la date où fut porté le diagnostic sont de trois ans, (5), de deux ans (6), quatre mois (9) un an (23), quinze mois (25), quatre mois (27). Ils furent donc peu importants dans un cas, mais beaucoup plus dans les cinq autres.

3) Dans un cas, une paralysie faciale fruste (26) existant depuis dix-huit mois était passée inaperçue ; ce fut aussi le cas d'un déficit moteur discret existant depuis quatre mois (25)

4) Dans un cas, des céphalées localisées auraient, peut-être, pu attirer l'attention. (16)

En définitive, dans ces cas de comitialité "banale" le diagnostic aurait pu être soupconné plus tôt dans quinze cas :

- dans sept cas par la radiographie simple du crâne seule (3-7-15-19-21-22-24)
- dans cinq cas par l'E.E.G. seul (5-6-9-23-27)
- dans un cas par une paralysie faciale (26)
- dans un cas, à la fois par la radio plus précoce, l'E.E.G. suspect, et un discret déficit moteur (25)

La durée pendant laquelle ces quinze comitialités ont été suivies varie de quelques mois à neuf ans : 3 ans, 9 mois, 9 ans, 1 an ; 6 ans ;2 ans 2 ans ; 3 ans ; 3 ans ; 5 mois ; 5 ans ; 10 mois ; 3ans $\frac{1}{2}$; 4 ans ; 2 ans.

Les arguments diagnostiques passés imaperçus sont apparus au bout d'un temps variable d'évolution. Il nous est impossible de le préciser en ce qui concerne les arguments radiologiques (sauf pour un cas où une première radio anormale, faite trois ans avant le diagnostic, n'avait pas été retenue (3)),mais il est probable que les anomalies existaient plusieurs mois, voire plusieurs années avant leur découverte.En ce qui concerne les arguments E.E.G., nous avons vu que dans quatre cas, le délai fut supérieur ou égal à un an, atteignant jusqu'à trois ans.

Avant de clore ce chapitre, il nous a paru intéressant de rassembler les observations où l'indication d'explorations neuro-radiologiques avait été portée uniquement sur l'allure de la comitialité, clinique et électrique, sans qu'aucun autre argument (tel que déficit moteur, radio du crâne, H.I.C...) soit évocateur.

Le nombre de ces observations s'élève à 8 : nous les rapportons brièvement :

Cas 1 : aspect E.E.G. delta polymorphe persistant quinze jours après une crise généralisée tonique.

Cas 4 : Crises difficilement systématisables, ayant débuté à vingt mois, diminuant de fréquence, mais ne disparaissant pas sous traitement anticomitial. Foyer droit très localisé d'ondes lentes et de pointes, avec conservation du rythme de base. Une première encéphalographie gazeuse, faite à l'âge de 2 ans $\frac{1}{2}$ est normale,(en fait discret refoulement du 3e ventricule à gauche ?). Le diagnostic ne sera fait que neuf ans plus tard.

Cas 12 : Crises algiques du bras droit avec flexion du membre, survenant trois à quatre fois par jour, depuis deux mois, assez peu sensibles au traitement ; E.E.G. subnormal.

Cas 20 : crises tonico-cloniques du membre supérieur droit, fréquentes depuis cinq ans. Foyer rolandique gauche électrique (de quel type ?)

Cas 23 : crises fréquentes (absences, suivies après trois ans d'évolution par une chute avec quelques mouvements cloniques et une attraction de la bouche à droite) depuis quatre ans. E.E.G. : rythme delta et pointes avec disparition du rythme de base à droite. La première encéphalographie gazeuse sera considérée comme normale, alors qu'elle ne l'était pas tout à fait. Elle sera refaite six mois plus tard devant l'apparition d'une H.I.C.

Cas 41 : crises algoparétiques droites fréquentes depuis un an, peu sensibles au traitement. L'aspect E.E.G. est variable et non évocateur. La première encéphalographie faite, de même d'ailleurs que la deuxième, sera normale (c'est au bout de quatre ans seulement que la troisième encéphalographie gazeuse permettra le diagnostic)

Cas 42 : crises parétiques gauches depuis trois mois. Aspect E.E.G. : ondes lentes polymorphes à droite avec disparition du rythme de base. (La radio simple viendra confirmer l'indication posée, en montrant des calcifications).

Cas 43 : crises de plus en plus fréquentes malgré le traitement (quatre à cinq par jour) : crises généralisées commençant par un clignement de la paupière gauche. Foyer postérieur droit de pointe ondes.

On voit que sur ces huit observations, les arguments pour décider de la nécessité d'une exploration neuro-radiologique furent :

- 2 fois (1-42) l'aspect E.E.G. seul
- 2 fois (12-41) l'aspect clinique des crises (et malgré un E.E.G. normal dans le cas (12)
- 2 fois (4-43) l'inefficacité du traitement
- 3 fois (20-23-25) la fréquence des crises malgré le traitement et l'aspect E.E.G.

Dans un cas (6), la fréquence des crises avec enrichissement de la symptomatologie depuis dix-huit mois, et l'aspect E.E.G. (foyer temporal

antérieur d'ondes lentes et de pointes très suspect) avaient fait hésiter, puis finalement surseoir à l'encéphalographie gazeuse. Celle-ci ne fut faite qu'un an plus tard devant l'apparition d'un déficit moteur et d'un delta polymorphe à l'E.E.G. Enfin la seule observation de crise bravais-jacksonienne de notre série ne fut pas explorée en raison de l'allure des crises, ni de l'aspect E.E.G. pourtant très perturbé, mais devant la découverte de calcifications à la radio.

Dans le cas (25), l'encéphalographie fut conseillée une première fois, devant l'efficacité médiocre du traitement sur les crises (crises généralisées cloniques) qui duraient depuis 1 an, et devant l'aspect E.E.G. : foyer delta pariétal droit. Finalement elle ne sera faite qu'un an plus tard, devant l'apparition d'un déficit moteur et la persistance du foyer pariétal.

Il faut encore remarquer que parmi ces huit observations, trois encéphalographies furent d'abord normales ou considérées comme telles. Ceci pose un problème à peu près insoluble à résoudre d'une façon générale : quand poser l'indication d'une encéphalographie devant une comitialité suspecte ? Très tôt, dès le moindre doute, mais l'examen risque d'être normal et de donner une fausse sécurité, plus tard, mais on risque d'avoir perdu un temps précieux, surtout s'il s'agit d'une tumeur bénigne ?

HISTOLOGIE

Nous énumèrerons tout d'abord les différents types histologiques de tumeurs rencontrés dans cette étude. Puis nous envisagerons la fréquence des différentes histologies suivant l'âge des enfants et suivant le siège des tumeurs. Il nous a paru intéressant de voir s'il existait pour un type histologique donné un tracé E.E.G. particulièrement fréquent. Enfin, nous verrons les rapports entre histologie et pronostic.

Nous précisons d'emblée que les chiffres que nous avançons ne doivent être pris que comme des valeurs approximatives, étant donné la difficulté d'interprétation des coupes histologiques de tumeurs cérébrales.

A - Les différentes histologies

Sur quarante-cinq tumeurs cérébrales de l'enfant, nous avons relevé :

- 8 glioblastomes (1-2-9-10-18-21-45-41)
- 6 astrocytomes plus ou moins malins (4-7-13-23-42-44)
- 6 astrocytomes "bénins" (6-20-29-36-40)
- 5 épendymomes (5-8-16-33-35 plus ou moins malins, 12 bénin)
- 4 oligodendrogliomes (19-25-28-43)
- 3 méningiomes (3-11-34)
- 2 tumeurs des plexus choroïdes (24-37) : 1 carcinome - 1 papillome
- 1 ganglioneurome (15)
- 1 lipome du corps calleux (22)
- 1 tératome du troisième ventricule (38)
- 1 sarcome (39)
- 1 médulloblastome (26)
- 1 tumeur réticulo-endothéliale maligne (14)
- 1 localisation secondaire de néphroblastome (32)
- 4 histiologies sont inconnues.

Sur 45 tumeurs, il y a donc :

- 24 tumeurs malignes, ou plus ou moins malignes

(8 glioblastomes, 6 astrocytomes plus ou moins malins, 5 épendymomes plus ou moins malins, 1 carcinome des plexus, 1 sarcome, 1 médulloblastome, 1 tumeur réticulo-endothéliale maligne, 1 localisation secondaire de néphroblastome)

- 16 tumeurs bénignes

(5 astrocytomes, 4 oligodendrogliomes, 3 méningiomes, 1 papillome des plexus, 1 ganglioneurome, 1 lipome du corps calleux, 1 épendymome bénin)

Ce qui revient à dire encore que les tumeurs malignes sont dominées par les glioblastomes, les astrocytomes malins et les épendymomes, et que les tumeurs bénignes sont surtout des astrocytomes (avec toutes les difficultés de diagnostic histologique qu'il y a à affirmer qu'un astrocytome sustentoriel est bénin), des oligodendrogliomes et des méningiomes.

B - Histologie suivant l'âge des enfants

Lorsque nous avions envisagé, dans notre pre ier chapitre clinique, les délais diagnostiques, nous avions isolé trois groupes de malades, suivant l'âge de début des crises convulsives :

- avant un an : délais diagnostiques inférieurs à un an dans quatre cas sur six
- de un an à cinq ans révolus : délais diagnostiques inférieurs à un an dans la moitié des cas. C'est dans ce groupe que sont observés les délais les plus longs
- de six ans à onze ans : délais diagnostiques inférieurs à un an dans les deux tiers des cas.

Si nous reprenons ces trois groupes en envisageant, cette fois les histologies rencontrées :

- dans le premier groupe : 1 tumeur maligne
  (11-15-18-34-40-43) 5 tumeurs bénignes

• dans le deuxième groupe :	8 tumeurs bénignes
(1-4-6-19-27-29-8-22-25-26	4 tumeurs malignes
20-23-30-35-45-12-33-36-44-	8 tumeurs plus ou moins malignes
5-13-21-31-38)	3 ?
	1 tératome
• dans le troisième groupe :	3 tumeurs bénignes (4, peut être)
(9-37-2-24-41-3-14-42 .32-	8 tumeurs malignes
17-7-10-16-28-39)	3 tumeurs plus ou moins malignes
	1 ?

Il apparait donc que les tumeurs bénignes sont un peu plus fréquentes (8/24 c'est à dire un tiers des tumeurs rencontrées) dans le deuxième groupe que dans le troisième (3/15 c'est à dire un cinquième des tumeurs rencontrées). C'est vraisemblablement là l'explication du plus grand pourcentage de délais diagnostiques supérieurs à un an, voire même très longs que nous avons constaté déjà dans ce deuxième groupe.

Le premier groupe est particulier. Certes 5 tumeurs sur 6 étaient bénignes et cependant, les délais diagnostiques ont été brefs dans 4 cas. Mais quatre de ces tumeurs étaient particulièrement volumineuses et n'ont pu être enlevées que partiellement

- cas 18 : tumeur occupant les deux tiers du lobe temporal
- cas 15 : tumeur du volume d'une orange
- cas 34 : tumeur du volume d'une mandarine
- cas 40 : tumeur occupant tout un hémisphère

Pour trois de ces quatre tumeurs, 18-34-40, le délai diagnostique a été inférieur à un an

La brièveté du délai constaté entre les premières manifestations convulsives et l'apparition de signes permettant de faire le diagnostic de tumeur, s'explique vraisemblablement par le volume déjà très important de la tumeur dès les premières convulsions. On peut supposer que ces tumeurs existaient dès la naissance, peut être même in utero.

C - Délais diagnostiques et histologie

Si l'on envisage en détail, les délais diagnostiques en fonction des

histologies, on constate que

1° - <u>parmi les tumeurs malignes</u> :

- pour les glioblastomes, les délais sont inférieurs à un an dans 5 cas, de un an une fois (gliome calcifié), de un an et demi une fois, Il n'y a qu'un délai long, de quatre ans (41)

- pour les astrocytomes ± maline, les délais sont très variables, témoignant, sans doute, des degrés divers, ou variables dans le temps, de malignité : de quelques jours (44) à 9 ans (4), avec entre ces extrêmes, un délai de 5 ans (23), un délai de 6 ans (13), et deux inférieurs à un an (42-7)

- pour les épendymomes ± malins, sur 5 cas les délais sont inférieurs à un an dans quatre cas, de trois ans dans le dernier cas (5)

- pour le seul médulloblastome de notre série, le délai est de trois ans et demi

- les quatre dernières tumeurs malignes de notre série : un sarcome, une tumeur réticulo-endothéliale, un carcinome des plexus, une localisation secondaire de néphroblastome, ont été diagnostiquées dans des délais très brefs.

Dans l'ensemble, les délais sont donc brefs pour les glioblastomes et le épendymomes, plus longs - parfois très longs - pour les astrocytomes, certains glioblastomes (gliomes bénins au départ ?), un médulloblastome.

2° - parmi les tumeurs bénignes :

- pour les oligodendrogliomes, délais très variables : un an (43), trois mois (28), deux ans (25), neuf ans (19).
- pour les méningiomes, deux délais de sept mois (11-34), un de trois ans (3)
- pour les astrocytomes, délais variant de quelques jours à cinq ans (quelques jours deux fois, un mois, deux mois, deux ans et demi, cinq ans)
- pour le seul ganglioneurome : deux ans
- pour " " lipome du corps calleux : six ans
- pour " " papillome des plexus : deux ans
- pour l'épendymome bénin : deux mois

Donc dans l'ensemble, les délais diagnostiques sont ici très variables, un peu plus longs toutefois que pour les tumeurs malignes.

D - Histologie et siège des tumeurs

Bien que cela sorte un peu du propos de notre étude, nous avons relevé la fréquence des différentes étiologies suivant le siège des tumeurs.

1° - Tumeurs temporales

4 glioblastomes, 3 astrocytomes plus ou moins malins, 2 épendymomes plus ou moins malins, 1 tumeur réticulo-endothéliale, 1 médulloblastome, 2 méningiomes, 1 astrocytome, 1 histologie inconnue.

Donc trois tumeurs bénignes sur quinze.

2° - Tumeurs pariétales

1 glioblastome, 2 astrocytomes plus ou moins malins, 1 épendymome plus ou moins malin, 1 bénin, 1 méningiome, 4 oligodendrogliomes.

Donc cinq tumeurs bénignes sur dix.

3° - Tumeurs de l'aire motrice

1 glioblastome, 1 oligoastrocytome, 1 ganglioneurome.

Donc deux tumeurs bénignes sur trois.

Les tumeurs temporales sont donc fréquemment malignes, avec une participation importante des gliomes - c'est parmi elles que se trouvent cependant deux de nos trois méningiomes. Les tumeurs pariétales sont bénignes dans la moitié des cas, c'est parmi elles que se trouvent les quatre oligodendrogliomes de notre étude.

Parmi les tumeurs de localisation diverse, nous retiendrons seulement que sur quatre tumeurs de la ligne médiane, trois étaient bénignes, la quatrième étant un tératome ; et que sur quatre tumeurs frontales, toutes étaient malignes.

E - Histologie et aspect E.E.G.

Le dernier point que nous voudrions envisager, avant de passer à l'étude des rapports entre histologie et pronostic, est celui des corrélations éventuelles entre l'aspect E.E.G. et l'histologie de la tumeur (Tableau 6)

1° - Sur 20 observations ayant comporté un aspect delta polymorphe on relève : 4 glioblastomes, 5 astrocytomes plus ou moins malins, 3 astrocytomes, 4 épendymomes, 1 méningiome, 1 ganglioneurome, deux histologies non précisées.

2° - Sur 6 observations ayant comporté des ondes lentes entrecoupées de pointes et pointes-ondes, on relève :

1 glioblastome, 1 médulloblastome, 1 astrocytome plus ou moins malin, 1 astrocytome, 1 méningiome, 1 oligodendrogliome.

3° - Sur 5 observations ayant comporté des altérations symétriques 1 méningiome, 1 oligodendrogliome, 1 astrocytome, 1 épendymome, 1 gliome.

Histologie	Disparition du rythme de base		Altérations symétriques	Altérations asymétriques	EEG normal
	Delta polymorphe	O.L.,P.O.,P.			
Glioblastomes	1-9-45-18		41	2-21	
Astrocytomes plus ou moins malins	13-*23-7-42-44	4 - 23		44	
Astrocytomes	6-20-*40	6	36-*40	40	
Ependymomes	5-8-33-35		16		12
Méningiomes	*3	11	3		
Ganglioneuromes	15				
Médulloblastomes		27			
Oligodendro-gliomes		25	19		28
Sarcome				39	
Tumeur réticulo-endothéliale maligne				14	
Localisation secondaire de néphroblastome				32	
Lipome					22
Papillome					24
Histologie : ?	*17 - *30			17	30

T A B L E A U n° 6 : Aspect E.E.G. suivant l'histologie

* indique un cas qui figure 2 fois.

4° - Sur 7 observations avec altérations asymétriques

2 gliomes, 1 astrocytome plus ou moins malin, 1 sarcome, 1 tumeur réticulo-endothéliale maligne, 1 localisation secondaire de néphroblastome, 1 histiologie inconnue

5° - Sur 5 E.E.G. normaux

1 épendymome, 1 lipome, 1 papillome des plexus, 1 oligodendrogliome, 1 histologie non précisée.

De cette longue énumération, il est difficile de tirer des conclusions fermes. Il semble toutefois que l'aspect delta polymorphe soit plus fréquent au cours des tumeurs malignes, en particulier des glioblastomes (la moitié des glioblastomes et cinq sur six des astrocytomes plus ou moins malins donnent lieu à cet aspect). L'aspect d'ondes lentes avec surimpression de pointes ondes relève dans la moitié des cas (3 sur 6) de tumeurs bénignes

F - Histologie et pronostic (Tableau n° 7)

1° - Nous envisagerons tout d'abord les tumeurs bénignes : le pronostic y est favorable dans 11 cas sur 16

- Sur 4 oligodendrogliomes :

Cas 19 : va bien 10 ans après l'intervention
Cas 25 : " " 16 " " "
Cas 28 : " " 7 " " "
Cas 43 : " " 18 " " "

- Sur 3 méningiomes :

Cas 3 : va bien 2 ans après l'intervention
Cas 11 : " " 10 " " "
Cas 34 : dod 2 ans après l'intervention

Age	glioblastomes	Astrocytomes + malins	Ependymomes	Astrocytomes bénins	Oligodendrogliomes	Méningiomes	Gangliomeurones	Divers	?	Pronostic Bon	Pronostic Mauvais
1e A	18			40	43	11-34	15			11 43	15-18-34-40
2e A	1	4		6 - 29	19				27	6 19	1-4-27-29
3e A			8		25			22B 26M		22 25	8-26
4e A	45	23	35	20					30	20 30	23-35-45 ?
5e A		44	12-33	36						12 36	33-44 ?
6e A	9-21	13	5					38 tératome	31	5 21	9-13-31? 38
7e A								37 M			37 ?
8e A	2 - 41							24 B		2-41 24?	
9e A						3		14 M		3	14
10e A		42						32 M		42	32
11e A									17		17
12e A	10	7	16		28			39 M		7-10 28-39	16 ?

TABLEAU n° 7 Histologie et Pronostic suivant l'âge

- Sur 5 astrocytomes bénins :

Cas 6 : va bien 12 ans après l'intervention
Cas 20 : " " 23 " " "
Cas 36 : " " 7 " " "
Cas 40 : dcd en post-opératoire (taille = tout un hémisphère)
Cas 29 : dcd 4 ans après l'intervention

- Sur 1 ganglioneurone :

Cas 15 : dcd en post-opératoire (tumeur volumineuse)

- Sur 1 lipome :

Cas 22 : va bien 13 ans après l'intervention

- Sur 1 papillome des plexus choroïdes :

Cas 24 : va bien 1 an après l'intervention

- Sur 1 épendymome bénin :

Cas 12 : va bien 6 ans après l'intervention

De cette énumération, on peut conclure que le pronostic est particulièrement bon en ce qui concerne les oligodendrogliomes. Il est par contre variable pour les astrocytomes : les deux décès observés sont en rapport avec le volume considérable de ces tumeurs (40), ou les difficultés rencontrées à leur ablation, du fait de leur siège (29). Deux décès paraissent surprenants : il s'agit d'un méningiome (34) et d'un ganglioneurome (15) ; mais dans les deux cas, il s'agissait de volumineuses tumeurs.

Il apparait donc que, à côté de l'histologie, deux éléments sont d'importance pronostique et on pouvait s'y attendre : la taille et le siège de la tumeur. Sur le siège, nous ne pouvons rien, mais sur la taille, un diagnostic aussi précoce que possible, pourrait sans doute dans quelques cas permettre d'intervenir avant qu'elle ne soit trop importante.

Avant de passer aux tumeurs malignes, il nous faut envisager les séquelles éventuelles post-opératoires des tumeurs bénignes. Les déficits moteurs post-opératoires ont un devenir variable, s'atténuant toutefois le plus souvent. Le pronostic demeure parfois assombri par un déficit intellectuel ou des troubles du comportement (11-6). Surtout les crises convulsives voient leur fréquence diminuer ; en effet :

- dans 4 cas, elles ont complètement disparu (3-11-12-28)
- dans 4 cas, elles sont rares (19-20-22-24), parmi ces 4 cas, les crises étaient particulièrement fréquentes en période pré-opératoire dans 2 cas : 19 et 20.
- dans 3 cas, elles demeurent assez fréquentes (25-6-24), mais n'empêchent pas une activité professionnelle normale dans le premier de ces cas (25)

2° - <u>Nous envisagerons maintenant les tumeurs malignes</u> :

Le pronostic est favorable dans 6 cas seulement sur 25, dans des délais allant de cinq à onze ans (encore l'un de ces cas vient il d'être opéré d'une récidive). Dans 2 autres cas, l'intervention ne date que de quelques mois.

- Sur 8 glioblastomes :

Cas 1 : dcd en post-opératoire
Cas 2 : récidive récemment opérée, cinq ans après la première intervention
Cas 9 : dcd cinq ans après l'intervention, ?
Cas 18 : dcd
Cas 21 : va bien sept ans après l'intervention (gliome calcifié)
Cas 45 : dcd
Cas 41 : intervention en janvier 69
Cas 10 : va bien cinq ans après l'intervention, depuis ?

- Sur 6 astrocytomes plus ou moins malins :

Cas 4 : dcd en post-opératoire
Cas 13 : dcd ? deux ans après l'intervention
Cas 7 : va bien huit ans après l'intervention
Cas 23 : dcd quatorze ans après l'intervention
Cas 42 : en vie onze ans après l'intervention (mais démente)
Cas 44 : dcd ? un an après l'intervention

- Sur 5 épendymones plus ou moins malins :

Cas 5 : va bien huit ans après l'intervention
Cas 8 : dcd quelques mois après l'intervention
Cas 16 : ?
Cas 33 : dcd un an après l'intervention
Cas 35 : " 2 " " "

- Sur 1 carcinome des plexus choroïdes :

Cas 37 : dcd ?

- Sur 1 sarcome :

Cas 39 : opérée en janvier 69

- Sur un médulloblastome :

Cas 26 : dcd 3 ans après l'intervention

- Sur une tumeur réticulo-endothéliale maligne :

Cas 14 : dcd en post-opératoire

- Sur une localisation secondaire de néphroblastome :

Cas 32 : dcd

- Sur 1 tératome du troisième ventricule :

Cas 38 : dcd trois ans après l'intervention

Parmi les huit cas dont le pronostic est favorable, remarquable est le fait qu'il s'agissait dans deux cas de tumeurs calcifiées (un gliome 21 et un astrocytome plus ou moins malin 7). Dans 5 cas, les crises ont disparu ou sont devenues rares ; dans 1 cas, elles persistent et surtout s'accompagnent d'un comportement démentiel, mais il s'agit d'une maladie de Bourneville. Dans les deux derniers cas, l'intervention est trop récente, pour qu'on puisse se faire une idée de l'évolution des crises.

3° - Considérons maintenant le pronostic, non plus suivant l'histologie, mais suivant l'âge des premières manifestations convulsives, en reprenant comme précédemment trois tranches d'âge :

- 1ère année (jusqu'à 1 an inclus)

  5 tumeurs bénignes sur 6
  pronostic favorable : 1/3
  Nous avons déjà vu que l'explication de cette discordance résidait dans le volume de certaines tumeurs bénignes à cet âge.

- de 13 mois à 5 ans inclus

  8 tumeurs bénignes sur 24, soit, 1/3
  pronostic favorable : 1/2,4
  Donc rapports concordants, compatibles avec le fait que certaines tumeurs "malignes" ont néanmoins une évolution prolongée

- de plus de 5 ans à 11 ans

  3 tumeurs bénignes sur 15, soit 1/5
  pronostic favorable : 1,5/2,5
  Ici une importante discordance apparait. Elle est en partie artificielle car deux des tumeurs malignes à évolution "favorable" viennent d'être opérées récemment (39 - 41). Mais elle traduit bien ce fait que c'est dans

cette tranche d'âge que se trouvent 4 tumeurs malignes peu évolutives (2-10 ? - 7-42) au lieu de 2 seulement (5-21) dans la tranche précédente.

(Nous ne nous croyons cependant pas autorisés à dire que les tumeurs malignes sont plus lentement évolutives après 5 ans, car parmi ces 4 cas, l'un est particulier - 42 - puisqu'il s'agit d'une maladie de Bourneville dont l'une des tumeurs cérébrales a dégénéré, pour l'autre -10- nous ne sommes pas absoluement certains qu'il soit toujours en vie).

G - Dans quatre cas, l'histologie est inconnue :

Cas 17 : Petite tumeur temporale de découverte opératoire. Décès post-opératoire dans un état de mal convulsif. On peut penser qu'il s'agissait d'une tumeur bénigne car la comitialité, temporale, évoluait depuis 7 ans, ayant débuté à l'âge de 10 ans $\frac{1}{2}$

Cas 27 : Volumineuse tumeur kystique occupant presque tout le lobe fronto-temporal. Décès post-opératoire ; la comitialité évoluait depuis 10 mois.

Cas 30 : Tumeur de la couche optique droite ; valve posée en 1951, suivie de radiothérapie. L'enfant vit toujours, mais avec un retard intellectuel et une impotence quasi complète (hémiplégie et obésité). A fait pendant plusieurs années des crises fréquentes, qui s'espacent depuis deux ans

Cas 31 : Tumeur de la couche optique gauche (avec HIC et cécité) valve posée en 1951, suivie de radiothérapie. Aucune nouvelle depuis.

D O N N E E S B I B L I O G R A P H I Q U E S

Nous nous proposons de rassembler ici les données les plus importantes de la littérature au sujet des crises convulsives au cours des tumeurs cérébrales. En fait, l'importance de ces crises dans le diagnostic des tumeurs de l'enfant a souvent été minimisée - l'épilepsie tumorale étant relativement rare chez l'enfant par rapport aux autres causes connues ou non de comitialité.

Nous envisagerons tout d'abord quelques données de fréquence

- La fréquence des crises convulsives au cours des tumeurs ee l'enfant est diversement appréciée :

Millichap et Backus donnent un chiffre de 17 % : soit 50 cas sur un groupe de 291 enfants. Le chiffre s'élève à 25 % si seules les tumeurs supratentorielles (126 observations) sont envisagées, et à 62 % si l'on ne retient que les 30 observations de tumeurs hémisphèriques.

Odom, Davis et Woodhall relèvent 74 cas de tumeurs supratentorielles dans un groupe de 164 tumeurs cérébrales, et un pourcentage de survenue de crises convulsives de 28 %.

Low, Correll, et Hamill sur 123 tumeurs hémisphèriques rapportent un chiffre de 40 %

Penfield et Jaspei envisageant les tumeurs cérébrales supratentorielles à tous âges et non pas seulement chez l'enfant, trouvent sur 497 cas des crises convulsives dans 51 % des cas pour les tumeurs intracérébrales, dans 62 % pour les tumeurs extracérébrales.

On voit donc que la fréquence des crises convulsives au cours des tumeurs cérébrales de l'enfant est trouvée non négligeable par tous les auteurs et ceci d'autant plus qu'il s'agit de tumeurs hémisphèriques (dans notre série 20 % des tumeurs sus-tentorielles opérées se sont révélées par des crises convulsives, ce chiffre s'élève à 38 % si l'on considère les tumeurs hémisphèriques).

- La fréquence des tumeurs supratentorielles et 'hémisphèriques de l'enfant est classiquement considérée comme faible - mais cette notion ne s'avère pas exacte si'lon relève les chiffres cités dans la littérature.

Pour Cushing les tumeurs de la fosse postérieure sont chez l'enfant 2 fois plus fréquentes que les tumeurs supratentorielles.

Pour Stern, sur 62 cas autopsiés, 32 % étaient des tumeurs supratentorielles. Pour Bailey, 31 % sur 103 cas ; pour Zulch 47 % sur 121 cas ; pour Ingraham et Matson 40 %.

Sur 291 cas étudiés par Backus et Millichap, 10 % étaient des tumeurs hémisphèriques, 62 % des tumeurs supratentorielles.

AU cours des 2 premières années de la vie, les tumeurs sustentorielles et infratentorielles sont presque de fréquence égale - et les tumeurs hémisphèriques particulièrement fréquentes : Fessard trouve sur 90 cas (dont certains figurent également dans notre étude) 48 % de tumeurs infratentorielles, 42 % de tumeurs supratentorielles, dont 51 % de tumeurs hémisphèriques

- Quant à la fréquence des tumeurs cérébrales par rapport aux autres tumeurs de l'enfant, elle est importante

Schultz l'estime à 16,1 % (398/2 467)

Pour Odom; Davis et Woodhall le pourcentage des admissions pour tumeurs cérébrales dans un Hôpital d'enfants pendant 12 ans est de 0,42 % - il est de 1 % dans la série de French. Odom indique dans son étude la fréquence des tumeurs cérébrales parmi les autopsies : 3,6 % ; enfin d'après le même auteur la fréquence des tumeurs cérébrales avant l'âge de 16 ans par rapport aux tumeurs cérébrales de tous âges est de 13,7 %

- La fréquence de l'étiologie tumorale parmi toutes les épilepsies de l'enfant est difficilement chiffrable. Scott et Kellaway sur 1000 cas d'épilepsie organique focale avec foyer EEG, trouvent 16 tumeurs, soit 1,6 %

Nous avons relevé les délais diagnostiques et l'âge de début des crises indiqués par les différents auteurs.

Pour Millichap, l'âge moyen de début des crises est de 4 ans 9 mois, le plus grand nombre de cas étant trouvé pour l'âge de 2 ans. Pour le même auteur, l'âge moyen de découverte de la tumeur est de 6 ans 7 mois. Il se situe avec un maximum de fréquence entre 7 ans et 11 ans pour Low, mais également fréquemment au cours des 4 premières années. D'après la même étude de Low, les délais diagnostiques varient de quelques mois à 10 ans, avec sur 49 cas, 6 cas diagnostiqués au bout de 3 à 5 ans d'évolution et 10 cas diagnostiqués au bout de 5 à 10 ans.

Backus et Millichap trouvent des délais diagnostiques plus longs pour les tumeurs supratentorielles que pour les tumeurs infratentorielles. Le délai moyen étant de 2 ans et s'étageant de 3 à 8 ans pour 8 malades sur 31. Dans la même étude les crises convulsives ont été le symptome initial de la tumeur dans 15 % des cas (19 sur 126)

Nous allons envisager rapidement, les conclusions essentielles, cliniques, radiologiques et électroencéphalographiques de la littérature.

Conclusions des Etudes cliniques :

- le type des crises :

Pour Low, Correll et Hamill, les crises généralisées, les crises focales et les crises psychomotrices sont de fréquence sensiblement égale avec une légère prédominance des crises généralisées. Backus et Millichap trouvent sur 31 cas 8 crises généralisées, 12 crises psychomotrices, 7 crises focales toniques ou cliniques, 3 crises cloniques adversives, 2 crises jacksonniennes et 4 crises de type divers.

Plusieurs auteurs signalent la fréquence avec laquelle surviennent chez le même malade plusieurs types de crise : chez 8 malades sur 50 chez Millichap, chez 18 sur 49 pour Low. Et ce fait apparait particulièrement remarquable, en ce qui concerne les tumeurs temporales pour Paillas et

Gastaut.

Low signale que les crises convulsives s'observent au cours de toutes les localisations hémisphèriques, mais surtout au cours des tumeurs temporales. Pour Penfield et Jasper, les crises sont d'autant plus fréquentes que le siège de la tumeur s'approche de la scissure de Rolando.

Le type clinique des crises coïncide avec la localisation de la tumeur hémisphèrique dans 75 % des cas pour Millichap (dans ce pourcentage sont inclues les crises n'ayant qu'une valeur indicatrice de côté).

Gonzalès dans une étude portant sur 209 cas de l'adulte et de l'enfant signale que certaines épilepsies tumorales sont parfaitement sensibles au traitement anticomitial.

- les céphalées sont trouvées fréquentes dans les diverses publications, mais souvent tardives. Low signale toutefois que dans son étude de 123 cas de tumeurs des hémisphères cérébraux, chez 28 enfants, les céphalées ont constitué le symptome initial.

- Déficits moteurs et les signes d'HIC existent très fréquemment lorsque le diagnostic de tumeur est porté, que la tumeur se soit ou non accompagnée de crises convulsives.

Dans l'étude de Low, une hémiparésie est constatée dans 40 % des cas, souvent accompagnée d'une paralysie faciale qui a parfois constitué le déficit moteur initial. Et sur 123 cas, des signes d'HIC sont présents lors du diagnostic dans 81 cas : oedème papillaire seul dans 33 cas - signes radiologiques seuls dans 15 cas è oedème papillaire et signes radiologiques d'HIC dans 31 cas (l'auteur insiste, à ce propos sur la nécessité des 2 examens pour faire le diagnostic d'HIC).

Odom et Davis signalent également la fréquence des signes d'HIC lors de la découverte de la tumeur cérébrale chez l'enfant en raison de la date tardive à laquelle est souvent fait le diagnostic, notamment parce que la

symptomatologie neurologique est moins explicite chez l'enfant que chez l'adulte. Il est d'ailleurs intéressant de rapporter à ce sujet les résultats de l'étude de Gonzalès et Eldvigo qui porte sur des tumeurs cérébrales à tous âges, enfants et adultes et qui ne trouve d'oedème au F.O. que dans 29 % des cas (soit chez 11 malades, dont la comitialité évoluait depuis un temps variable : de 3 mois à 8 ans).

- la fréquence des troubles du caractère dans une étude de Güvener et Bagghi faite chez l'adulte et chez l'enfant est chiffrée à 50 %

- Low, Correll et Hamill signalent la fréquence des tumeurs cérébrales se révélant au cours des deux premières années de la vie et vraisemblablement congénitales : 8 cas sur 123 avant 1 an. Dans 4 de ces observations, le diagnostic de tumeur fut porté devant une hydrocéphalie, dans 1 devant un bombement de la fontanelle antérieure et dans 1 devant une hémiplégie qui aurait bien pu être considérée comme "hémiplégie cérébrale infantile".

- La possibilité au cours des tumeurs supratentorielles d'ataxie et de nystagmus trompeurs, orientant vers une tumeur de la fosse postérieure est signalée par Miller et Kernohan et par Odom, Davis et Woodhall.

Conclusions des études radiologiques

Les calcifications visibles sur la radio simple du crâne sont signalées par différents auteurs.

Low insiste sur leur fréquence : 28 cas sur 123 comportaient des calcifications, et parmi ces 28 cas,, dans 18, il s'agissait de la seule anomalie radiologique. (dans les 10 autres cas, des signes d'HIC étaient associés). Dans l'étude de Miller et Kernohan, 19 sur 97 tumeurs supratentorielles comportaient des calcifications : 9 astrocytomes, 4 épendymomes, 6 oligodendrogliomes. Earnest, Kernohan et Craig dans une étude statistique portant sur l'enfant et l'adulte signalent que 38,8 % des oligodendrogliomes donnent lieu à des calcifications.

Millichap et Low signalent l'un et l'autre la fausse sécurité qui peut être donnée par des explorations neuroradiologiques faites plus ou moins précédemment au cours de l'évolution d'une conditionnité suspecte, explorations alors apparemment normales.

Fauré, Lefebvre et Perez sur une étude de 128 observations (dont certaines figurent dans notre série, signalent que dans 103 cas, c'est à dire dans une proportion de 79 %, la radio simple permettait de faire le diagnostic de tumeur ou d'HIC. Nous rapportons rapidement leurs constatations :

- Calcifications visibles dans 16 cas = 13 %

craniopharyngiomes	5/5
Pinéalomes	3/4
Ependymomes	2/7
Glioblastomes	2/14
Astrocytomes	2/22
Spongioblastomes	1/3
Lipome	1/1

- Sutures (distendues 88 cas largement 51 modérément 37 : âge moyen 3,9 ans
  (normales 40 cas Age moyen 7,3 ans

- Impressions digitiformes anormalement développées 40 cas

- Veine émissaire mastoïdienne ou occipitale 21 (dont 15/51 tumeurs du cervelet et du plancher du IVe ventricule)

- Modifications de la selle turcique 40 cas (par HIC 28
  (par action directe 12

Les mêmes auteurs signalent que la disjonction des sutures peut fort bien survenir au cours d'une tumeur rapidement évolutive (et citent un cas où elle est apparue en 1 mois) - et rappellent un signe direct de tumeur hémisphérique qu'il faut penser à chercher : c'est l'amincissement de la voute en regard de la tumeur.

Conclusions des études électroencéphalographiques

Pour Gonzalès et Eldvige, dans 68 cas sur 100 observations d'épilepsie tumorale de l'adulte et de l'enfant, l'aspect E.E.G. était de valeur à la fois pour la localisation et pour le diagnostic de lésion destructrice. Ils décrivent cet aspect comme étant fait d'ondes lentes dans 27 cas, d'ondes lentes et de pointes dans 41 cas ; l'aspect du rythme de base n'est pas précisé ; la valeur particulière de l'E.E.G. dans les tumeurs pariétales est signalée : 10 sur 13 des tumeurs pariétales de cette série comportaient un aspect deltá localisé avec ou sans pointes, évocateur de tumeur.

Odom et Davis, dans leur étude portant uniquement sur l'enfant trouvent à l'E.E.G. une moins grande valeur à la fois localisatrice (35 % des cas seulement) et d'orientation étiologique mais il est à noter que 11/20 des tumeurs étudiées étaient médianes.

Falconer et Kennedy signalent la possibilité de foyers bilatéraux indépendants de pointes, au cours de petites tumeurs temporales, dont le diagnostic fut uniquement opératoire.

D'après Kellaway pointes ondes et ondes lentes sont pratiquement spécifiques d'épilepsie organique et témoignent d'une lésion d'autant plus sévère que le rythme de base a disparu. Il ajoute que les pointes lentes sporadiques isolées sont témoin d'une lésion organique, mais non tumorale et que les explorations neuroradiologiques dans ce cas ne sont pas nécessaires.

Pour Backus et Millichap, les tracés E.E.G. sont de grande valeur localisatrice, puisque dans leur série, l'E.E.G. permettait de prévoir le siège de la tumeur dans 75 % des tumeurs supratentorielles et dans 88 % des tumeurs corticales (c'est à dire que sa valeur localisatrice apparait plus grande que celle du type des crises). Par contre l'aide apportée par l'E.E.G. pour le diagnostic différentiel entre une lésion stable telle qu'une cicatrice

ou une microgyrie, et une lésion tumorale expansive est moindre. En effet, un aspect delta polymorphe suspect d'origine tumorale n'est trouvé que chez 57 % des malades de leur série . De simples altérations paroxystiques à type de pointes, ondes pointues ou pointes-ondes sont trouvées chez 25 % de leurs malades - des pointes ondes bilatérales chez 2 malades atteints de tumeurs des noyaux gris centraux. L'affirmation de Kellaway considérant comme non tumoral l'aspect de pointes lentes sporadiques est discutée par ces auteurs, qui trouvent cet aspect chez 21 % de leurs malades.

Madson et Bray rapportent 23 cas personnels ou de la littérature, où la traduction encéphalographique d'une tumeur cérébrale consistait en pointes ondes bilatérales et revêtait l'aspect du tracé d'un petit mal plus ou moins typique. Les 23 cas correspondaient à des localisations tumorales très diverses, à l'exception de tumeurs n'envahissant que le cortex cérébral, et avec une légère prédominance de tumeurs de la ligne médiane et soustentorielles (la possibilité d'une coïncidence entre l'existence chez le même malade d'une tumeur et d'une épilepsie idiopathique est exclue dans cette étude par les calculs statistiques et par la disparition des crises qui dans 8 cas consistaient en absences après l'ablation de la tumeur).

Paillas, Gastaut et Tamalet dans une étude de l'épilepsie des tumeurs temporales rappelent que la traduction E.E.G. évocatrice habituelle des tumeurs est un aspect delta polymorphe plus ou moins continu sans tendance paroxystique, mais aussi que des ondes pointues peuvent venir s'associer à ces ondes lentes. Il signalent aussi la possibilité d'aspects moins évocateurs lorsque la tumeur siège en profondeur dans le lobe temporal, au niveau des noyaux gris de la base, et donnant alors lieu seulement à des ondes théta sur le lobe temporal, mais aussi à des ondes delta en bouffées paroxystiques sur le lobe frontal correspondant ou même sur les deux lobes frontaux par l'intermédiaire des connexions thalamo-corticales

Données histologiques :

D'après Miller, Craig et Kernohan, sur une étude de 190 tumeurs supratentorielles avec ou sans crises convulsives

- les gliomes sont prédominants 51,1 % (gliomes étant pris au sens large du terme) et comprennent des astrocytomes (59,8 % des gliomes), des épendymomes (24,7 %), des oligodendrogliomes (11,3 %)

Sur les 97 gliomes - 36 avaient des crises convulsives.

- les méningiomes constituent 6,3 % des tumeurs de cette étude - les crises convulsives associées sont signalées comme fréquentes, mais sans précision exacte.

- les sarcomes en constituent 6,3 % - la fréquence exacte des convulsions n'est pas connue.

- Les autres tumeurs de cette série sont constituées surtout par 35 craniopharyngiomes (18,4 %), 9 adénomes hypophysaires, 14 tumeurs pinéales (7,4 %)- aucune de ces tumeurs ne comportait de crises convulsives.

La totalité des auteurs s'accorde pour dire que les crises convulsives sont plus fréquentes au cours des tumeurs lentement évolutives, que des tumeurs très malignes à évolution rapide.

Matson insiste sur la fréquence non négligeable des tumeurs cérébrales bénignes chez l'enfant considérant à la fois les tumeurs sous et sus tentorielles. Sur 238 cas consécutifs traités de 1948 à 1958, il en relève 110 soit 46 % : il s'agit d'astrocytomes bénins, les uns soustentoriels, les autres sustentoriels ; de craniopharyngiomes ; de gliomes des voies optiques, de papillomes des plexus, de kystes épidermoïdes, d'épendymomes, de chordomes mais aussi de quelques cas que nous avons exclu de notre étude : tuberculomes et hémangiomes. Matson souligne également le relativement bon pronostic de ces tumeurs puisqu'il constate sur sa série une mor-

talité de 15,8 % dans des délais évolutifs allant de 6 mois à 10 ans.

En définitive, la plupart des auteurs s'accordent pour signaler certains faits que nous avons également signalés dans notre étude : à savoir

- la fréquence au cours des épilepsies tumorales de plusieurs types de crises chez le même malade.

- la fréquence des tumeurs temporales épileptogènes.

- certains auteurs ont constaté comme nous la fréquence des crises généralisées et des crises psychomotrices au cours de l'épilepsie tumorale.

- la plupart font état de la fréquence avec laquelle un syndrome d'HIC ou un déficit moteur est constaté lors du diagnostic, contrairement à ce que l'on observe chez l'adulte.

- sur ce plan des données radiologiques - certains signalent la fréquence et la valeur diagnostique des calcifications - Un groupe d'auteurs mentionne la difficulté d'interprétation que présente parfois les explorations neuro-radiologiques précoces.

- Quant aux tracés E.E.G. évocateurs l'aspect delta polymorphe est unanimement considéré comme de grande valeur, mais parfois considéré comme tardif ce que nous n'avons pas toujours constaté dans nos observations. Gonzalès et Gastaut signalent la possibilité de survenue d'accidents pointus plus ou moins paroxystiques venant s'ajouter à ces tracés lents. Kellaway signale la valeur diagnostique en faveur d'une épilepsie organique, de la disparition plus ou moins complète du rythme de base - par contre son affirmation de la nature non tumorale d'un foyer de pointes lentes sporadiques, ne concorde pas avec les résultats de notre étude, ni de celle de Millichap.

C O N C L U S I O N S

Il nous reste maintenant à rassembler en une conclusion d'ensemble, les diverses conclusions fragmentaires que nous avons déjà pu faire au cours de cette analyse de nos dossiers. Il nous faudra alors, c'est le but de notre étude, voir si l'on peut dégager de ces conclusions des éléments positifs qui, en présence de crises convulsives peuvent faire penser à une tumeur cérébrale.

CONCLUSIONS D'ENSEMBLE

A - Sur les faits cliniques :

Sur 45 tumeurs de l'enfant révélées par des crises convulsives, les premières crises sont survenues avant l'âge de 1 an dans 6 cas, entre 1 an et 5 ans révolus dans 24 cas, entre plus de 5 ans et 11 ans dans 15 cas. La fréquence des cas est sensiblement égale pendant les six premières années, elle décroit au cours des cinq années suivantes, pour devenir à nouveau plus élevée pendant la dousième année.

Les délais écoulés entre la première crise convulsive et le moment où fut porté le diagnostic de tumeur sont très variés : allant de quelques jours à neuf ans. Dans l'ensemble, les délais les plus longs sont rencontrés au cours des tumeurs bénignes et pour les enfants dont les crises ont commencé entre 1 an et 5 ans. Au cours de la première année cependant, bien qu'il s'agisse cinq fois sur six de tumeurs bénignes, les délais sont brefs, en raison sans doute du volume de ces tumeurs.

L'étude de la localisation des tumeurs fait apparaitre une prédominance des tumeurs temporales (15 cas) et pariétales (10 cas). Les tumeurs de l'aire motrice sont beaucoup plus rares (3 cas), de même que les tumeurs frontales (4 cas). Les autres localisations sont 2 tumeurs des plexus choroïdes, 4 tumeurs de la ligne médiane, 2 tumeurs de la couche optique, 3 tumeurs très volumineuses qu'il est difficile de localiser, et 2 tumeurs

dont on sait seulement qu'elles étaient hémisphériques.

Les crises rencontrées on été chez 17 malades des crises généralisées, toniques, cloniques ou tonico-cloniques bilatérales avec perte de connaissance. Chez 17 malades aussi, il s'est agi de crises localisées ; chez 5 d'entre eux, la valeur localisatrice de la crise consistait seulement en une indication de côté ; chez 12 enfants, les crises comportaient des manifestations de valeur localisatrice plus précise (6 fois sensitives, 5 fois motrices, 4 fois temporales). Dans 16 cas, nous avons remarqué des crises difficilement systématisables, dominées par des phénomènes vasomoteurs, des suspensions de conscience, des mouvements automatiques ou quelques clonies ; parmi ces 16 cas, il s'agissait 11 fois d'une tumeur temporale. Dans 1 cas, les crises avaient l'allure de spasmes en flexion et dans 4 cas de crises d'H.I.C. aigue.

La corrélation entre le type des crises et la localisation de la tumeur est très exacte dans le cas des tumeurs de la zone motrice, puisque sur 3 tumeurs de l'aire motrice, 2 comportaient des crises évocatrices et sur 3 tumeurs débordant sur la zone motrice, toutes comportaient des manifestations motrices. Elle est encore bonne, bien que moins constante pour les tumeurs pariétales : 5 sur 10 s'accompagnent de manifestations sensitives. Elle est beaucoup moins précise pour les tumeurs temporales puisque sur 15 tumeurs temporales, 4 seulement ont comporté des manifestations temporales certaines, par contre 9 ont été révélées par des crises à symptomatologie vague.

L'âge des enfants influe sur le type des crises. Les crises généralisées se voient à tout âge mais avec un maximum de fréquence au cours de la deuxième année. Les crises latéralisées n'ont aucune prédominance d'âge. Par contre, les crises de valeur localisatrice précise ne se voient pas au cours des deux premières années et aucune crise temporale n'est relevée avant l'âge de 6 ans. Les crises à symptomatologie difficilement systématisables sont par contre particulièrement fréquentes - 10 cas - au cours

des deux premières années et parmi ces 10 cas, 5 correspondent à une localisation temporale de la tumeur. Les tumeurs temporales ont donc deux modes d'expression suivant l'âge de l'enfant. Dans l'ensemble l'évolution des crises au cours des années se fait vers une plus grande valeur localisatrice de la crise.

Cependant dans 12 cas, l'évolution des crises au cours du temps est particulière et différente. Dans 10 cas, il s'agit d'un enrichissement progressif de la symptomatologie - parmi ces 10 cas, chez 9 enfants cet enrichissement parait bien être indépendant de la prise d'âge. Dans 2 cas les crises généralisées surviennent secondairement après avoir été précédées par des crises vagues correspondant à une tumeur temporale, ou par des crises sensitivo-motrices localisées.

Chez 10 malades sont observés deux types de crises simultanément ou au cours de l'évolution, sans que l'on puisse parler exactement d'un enrichissement ou d'une plus grande valeur localisatrice d'un type de crise par rapport à l'autre.

Les déficits moteurs post-critiques ont été observés dans 9 cas seulement sur 45, et succédaient non pas à des crises motrices pures, mais à des crises sensitivomotrices dans 4 cas où la tumeur était de siège pariétal, à des crises généralisées dans 5 cas. Aucun de ces cas ne correspondait à l'une des trois tumeurs de l'aire motrice de notre série, par contre 2 correspondent à 2 tumeurs pariétales envahissant secondairement l'aire motrice.

La fréquence des déficits moteurs permanents lors de la découverte de la tumeur est beaucoup plus grande : 26 cas, dont 4 font suite à des déficits post-critiques.

Les troubles du caractère sont fréquents (18 cas). Les céphalées sont mentionnées chez 22 enfants, mais dans 5 ou 6 cas seulement, elles sont survenues indépendamment d'une HIC - dans 2 de ces cas, il s'agissait de céphalées localisées.

L'efficacité du traitement sur les crises est très variée : positive dans 6 cas, variable d'un moment à l'autre dans 2 cas, modérée dans 4 cas, négative dans 9 cas. Dans les autres cas, il n'y eut pas de traitement ou son action n'est pas connue.

B - Sur les aspects radiologiques :

La radiographie simple du crâne permettait à elle seule de fair le diagnostic dans 16 cas, montrant dans 11 cas des calcifications, dans 3 cas une voussure de la fosse temporale, dans 1 cas une lacune cranienne, dans 1 cas une densification et destruction de la voute cranienne.

Dans 7 cas seulement, la découverte de ces anomalies fut précoce, dès les premières crises, dans les autres cas, la durée d'évolution avant la découverte radiologique fut supérieure à 1 an, parfois très longue : 6 ans et 9 ans (parmi les 11 tumeurs calcifiées figurent 3 oligodendrogliomes, 1 ganglioneurome, 1 gliome, 2 astrocytomes plus ou moins malins et 1 "bénin", 1 papillome choroïdien, 1 lipome du corps calleux, 1 tératome du troisième ventricule). Dans 8 de ces cas comportant des anomalies à la radio simple du crâne, il s'agissait de tumeurs bénignes pour lesquelles les délais diagnostiques ont varié de 9 mois à 9 ans.

Les encéphalographies gazeuses furent 2 fois considérées comme normales, alors qu'on pouvait déjà y déceler quelques anomalies. Dans 2 cas, une première encéphalographie gazeuse fut réellement normale (ce n'est que trois ans et sept ans plus tard qu'elle permit le diagnostic)

Dans 22 cas furent trouvés des signes d'HIC radiologiques lors du diagnostic et cela dans 11 cas dès les premières crises, dans 11 cas secondairement, au cours d'une comitialité suivie.

C - Sur les aspects électroencéphalographiques :

Les aspects électroencéphalographiques ont paru remarquables dans

24 cas. Cet aspect remarquable est caractérisé par une disparition à peu près complète du rythme de base, en foyer plus ou moins étendu, parfois très localisé, parfois diffus à tout l'hémisphère. Deux groupes peuvent alors être séparés (bien que dans chaque groupe existent des formes intermédiaires). L'un, où le rythme de base est remplacé uniquement par un delta polymorphe, nous avons trouvé cet aspect dans 20 cas. L'autre, où il est remplacé par des ondes lentes de rythme delta ou non, avec surimpression de pointes ou de pointes-ondes plus ou moins paroxystiques, nous avons trouvé cet aspect dans 6 cas (2 de ces cas font également partie du premier groupe). Dans 14 cas, ces aspects particuliers furent associés à d'autres signes cliniques ou radiologiques qui rendaient le diagnostic évident. Mais dans 7 cas, cet aspect EEG était isolé ; dans 6 de ces cas, il ne fut pas jugé utile de faire sur cette seule indication une encéphalographie gazeuse et les délais diagnostiques écoulés à partir de la découverte de ce tracé jusqu'au diagnostic varient de 1 an à 9 ans.

L'aspect delta polymorphe fut trouvé précocément dans 10/20 cas, au bout de 1 an d'évolution ou plus dans les autres cas. Il fut relevé sur plusieurs tracés dans 5 cas, sur un seul dans les autres cas (en particulier sur un seul, alors que plusieurs autres tracés avaient été effectués auparavant, dans 3 cas). L'aspect d'ondes lentes avec surimpression de pointes fut observé précocément dans 3 cas, au bout de 1 an, 2 ans et 3 ans d'évolution dans les autres cas. Il fut relevé dans 2 cas sur plusieurs tracés, et dans 2 autres cas fut remplacé par un aspect delta polymorphe pur avec disparition des pointes.

Des altérations simplement paroxystiques furent observées de façon asymétrique dans 7 cas, de façon symétrique dans 5 cas. L'E.E.G. était normal en période préopératoire dans 5 cas. Dans 4 cas, les tracés furent d'aspect particulièrement variable.

Il faut encore rappeler que les aspects lents évocateurs sont particulièrement fréquents au cours des premières années de la vie, que la corrélation anatomo-électrique est exacte dans les deux tiers des cas des tumeurs

temporales et des tumeurs de l'aire motrice, dans la moitié seulement, et de façon moins précise, des tumeurs pariétales. L'aspect delta polymorphe est trouvé un peu plus fréquemment au cours des gliomes.

L'étude des corrélations entre le type clinique des crises et les asepcts E.E.G. nous a montré que la proportion de foyers EEG associés aux crises de valeur localisatrice et aux crises difficilement systématisables était de 2/3 - tandis que la proportion de foyers associés aux crises généralisées est un peu moins élevée mais non négligeable, de 1,7/3. Les foyers EEG associés à des crises difficilement systématisables étaient tous temporaux et correspondaient à des tumeurs temporales ; ce fait constitue donc un élément d'orientation pour suspecter la signification temporale d'une crise "vague".

Enfin l'étude des tracés post-opératoires, nous a montré la persistance de tracés considérés comme évocateurs longtemps après l'intervention, ce qui nous amène à penser que ces tracés sont spécifiques de lésion organique et non de tumeur à proprement parler.

D - Sur les éléments du diagnostic :

L'étude des circonstances diagnostiques nous a montré que le diagnostic a reposé dans 21 cas sur un ensemble d'arguments (comportant dans 14 cas une HIC) ; dans 9 cas sur un syndrome d'H.I.C. isolée ; dans 7 cas sur la radiographie simple du crâne ; dans 3 cas sur l'aspect EEG ; dans 2 cas sur un déficit moteur ; dans 1 cas sur l'inefficacité du traitement ; dans 1 autre sur une hydrocéphalie, dans le dernier sur une cécité.

Dans les 26 cas où il s'agissait d'une comitialité banale, le diagnostic aurait pu être suspecté plus tôt dans 15 cas, dans 7 par la radio du crâne seule, dans 5 par l'EEG seul, dans 1 par l'existence d'une paralysie faciale, dans un dernier cas par un ensemble d'arguments cliniques, électriques et radiologiques - et cela dans des délais atteignant plusieurs années.

Dans 8 cas, où les explorations neuroradiologiques furent faites

précocément en raison de l'allure des crises et de l'aspect EEG, elles furent normales ou considérées comme telles dans 3 cas et ne permirent le diagnostic que plusieurs années plus tard.

E - Sur les aspects histologiques des tumeurs :

Sur 45 tumeurs figurent 24 tumeurs malignes dominées par les glioblastomes, les astrocytomes malins et les épendymomes - et 16 tumeurs bénignes dominées par les oligodendrogliomes, les méningiomes, les astrocytomes "bénins". Les tumeurs révélées au cours de la première année sont bénignes 5 fois sur 6, mais fréquemment volumineuses. Les tumeurs bénignes sont proportionnellement moins fréquentes dans la tranche d'âge s'étendant de plus de 5 ans à 11 ans (3/15 = 1/5), que dans la tranche d'âge précédente, de 1 à 5 ans (8/24 = 1/3). Les délais diagnostiques sont dans l'ensemble courts pour les glioblastomes et les épendymomes malins, variables pour les autres tumeurs.

Les tumeurs temporales ont paru plus fréquemment malignes que les tumeurs pariétales.

L'aspect EEG de rythme delta polymorphe parait plus fréquent au cours des tumeurs malignes que des bénignes, l'aspect d'ondes lentes avec surimpression de pointes correspond dans la moitié des cas à des tumeurs bénignes.

F - Sur le pronostic :

Le pronostic est favorable dans 11 cas sur 16 des tumeurs histologiquement bénignes ; les cas de pronostic défavorable correspondent à des tumeurs volumineuses ou impossibles à enlever du fait de leur siège. Seuls 8 cas des 25 tumeurs malignes ont actuellement un pronostic favorable.

Dans les cas favorables, l'évolution post-opératoire est marquée presque constamment par une diminution nette de fréquence, voire même une disparition des crises.

VALEUR DIAGNOSTIQUE DE NOS CONSTATATIONS

A - Cliniquement :

1° - l'âge de début des crises convulsives :

Nous avons vu que les épilepsies tumorales commencaient particulièrement fréquemment au cours des six premières années de la vie. Mais c'est aussi à cet âge que les crises convulsives de l'enfant, organiques ou fonctionnelles sont les plus fréquentes.

Par contre de relative valeur, peut être, est la fréquence du début des crises tumorales au cours de la douzième année.

2° - Les délais diagnostiques :

Nous pouvons en tirer un argument négatif, à savoir que ce n'est pas parce qu une comitialité dure depuis des années (jusqu'à 9 ans dans notre série) qu'elle n'est pas tumorale.

3° - Le type des crises :

a) On peut en tirer d'abord des arguments négatifs :

Alors qu'on pouvait penser que les épilepsies tumorales seraient fréquemment faites de crises de valeur localisatrice, nous avons vu qu'en réalité, elles se répartissaient en trois tiers de fréquence sensiblement égale : crises généralisées, crises localisées, crises difficiles à systématiser. Ce n'est donc pas parce qu'une comitialité n'a pas de valeur localisatrice évidente qu'on peut pour autant rejeter l'étiologie tumorale.

Autre élément négatif, est le fait que l'âge de l'enfant influe tout autant sur les modalités d'expression des épilepsies tumorales que des épilepsies organiques non tumorales ou fonctionnelles : nous en avons un bon exemple à propos des tumeurs temporales.

b) Un certain nombre d'éléments semblent pouvoir être retenus pour positifs :

- En faveur de l'étiologie organique de la comitialité en cause : la

fréquence des crises difficilement systématisables (dont nous avons montré la signification temporale fréquente). Ces crises sont en effet particulièrement fréquentes au cours des épilepsies organiques tumorales ou non. Les causes des épilepsies organiques non tumorales sont en particulier, les états de mal convulsifs suivis d'hémiplégie, les méningites néo-natales, les souffrances cérébrales néo-natales importantes, telles celles responsables des hémiplégies cérébrales infantiles par exemple (l'encéphalographie gazeuse de ces épilepsies organiques non tumorales décelle des anomalies dont la plus fréquente est une atrophie corticale plus ou moins localisée). Nous rapportons ici un tableau comparant la fréquence des crises psychomotrices ou "vagues", et des autres types de crises, au cours de 82 cas d'épilepsies organiques non tumorales et de 261 cas d'épilepsies non organiques suivies dans le Service de Monsieur le Professeur Thieffry (le critère d'organicité des épilepsies étant constitué par la présence d'anomalies à l'encéphalographie ou d'anomalies neurologiques telles qu'une hémiplégie).

	crises psychomotrices ou "vagues"	autres crises	total
Epilepsies organiques	14	68	82
" non "	18	243	261
total	32	311	343

On voit que ce type de crises est beaucoup plus rare au cours des épilepsies non organiques.

Nous avons donc là un argument positif de valeur en faveur de l'étiologie organique de la comitialité, mais pas de son étiologie tumorale.

- En faveur de <u>l'étiologie tumorale</u> de la comitialité :

Il semble que l'on puisse retenir trois faits : l'enrichissement de la symptomatologie des crises indépendamment de l'âge, la fréquence de survenue de plusieurs types de crises chez le même enfant simultanément ou successivement à bref délai. Le troisième fait n'est pas tout à fait synonyme des deux précédents : c'est la survenue de crises généralisées chez un enfant qui, jusqu'alors, faisait d'autres types de crises.

Il parait logique de penser que ces trois types d'évolution correspondent à une augmentation de volume de la lésion causale, donc vraisemblablement à une tumeur (quand il n'y a pas de raison de penser à une autre lésion expansive telle qu'un abcès par exemple) mais tous ces arguments sont fragiles, car il n'est pas toujours facile de distinguer ce qui, dans les modifications d'expression d'une comitialité, est du à ce que l'enfant vieillit, de ce qui éventuellement a une autre signification.

- Etant donné la fréquence particulière des tumeurs temporales et pariétales, il convient d'avoir l'attention attirée vers l'étiologie tumorale possible devant une crise temporale ou sensitivomotrice, plus que devant un autre type de crise. Il faut signaler à ce sujet que la fréquence des manifestations sensitives parmi les crises de valeur localisatrice (6 fois sur 12) nous semble particulièrement élevée, plus élevée qu'elle n'est en général au cours des épilepsies non tumorales (nous ne disposons malheureusement pas de chiffres précis pour vérifier ce fait). Par contre, les crises motrices localisées se voient tout autant au cours des épilepsies fonctionnelles que des épilepsies organiques (un bon exemple en est fourni par les épilepsies partielles avec foyer rolandique de la deuxième enfance qui guérissent totalement et spontanément au bout de quelques années).

4° - <u>Les autres éléments cliniques</u> :

Nous n'avons pas trouvé les déficits moteurs post-critiques particulièrement fréquents, et nous ne pouvons donc en tirer aucun argument.

Les troubles du caractère sont par contre très fréquents, mais on sait qu'ils sont également fréquents au cours des épilepsies organiques non tumorales. On peut donc considérer qu'il s'agit d'un argument de relative

valeur en faveur de l'étiologie organique de la comitialité.

Les céphalées nous ont paru être trop tardives pour être retenues en général comme argument de valeur diagnostique. Par contre les céphalées localisées précoces, pour être rares, n'en ont surement pas moins une importante valeur de signe d'alarme.

5° - L'efficacité du traitement :

Il est certain qu'une comitialité rebelle au traitement peut être suspectée plus qu'une autre d'origine tumorale. Mais l'inverse n'est pas vrai, et une comitialité sensible à la thérapeutique anticomitiale peut très bien relever d'une tumeur, nous l'avons vu.

B - Sur les aspects radiologiques :

Une constatation s'impose à l'évidence, c'est qu'on ne saurait suivre un enfant comitial sans lui faire faire une radio du crâne dès les premières crises et sans la refaire à intervalles réguliers (par exemple tous les ans).

Etant donné la simplicité et l'inocuité de cet examen et la valeur des arguments diagnostiques qu'on peut en retirer, il nous semble que cette règle est formelle. Ceci posé, il faut penser à chercher sur la radio, non seulement des calcifications ou plus rarement des lacunes, mais aussi une asymétrie et en particulier une voussure de la fosse temporale.

Les difficultés d'interprétation des images de l'encéphalographie gazeuse soulignent le soin que l'on doit mettre à lire ces clichés

Nous avons déjà évoqué les problèmes posés par une première encéphalographie normale. Faut-il faire l'encéphalographie dès la première suspicion d'étiologie tumorale des crises au risque d'obtenir des images normales ou attendre, et risquer de perdre un temps précieux ? Il s'agit évidemment de cas d'espèce et il paraît plus sage d'opter plus souvent pour la première solution que pour la deuxième, tout en sachant qu'une première encéphalographie normale n'exclue pas formellement une étiologie tumorale.

La gammagraphie peut trouver ici son indication, d'autant qu'elle est moins pénible pour l'enfant que l'encéphalographie et qu'elle ne comporte aucun risque. Mais elle peut, elle aussi, être faussement rassurante.

C - Sur les aspects électroencéphalographiques :

Nous avons trouver avec une particulière fréquence un aspect bien particulier de l'E.E.G. : disparition du rythme de base remplacé par des ondes lentes de rythme delta polymorphe ou par des ondes lentes de rythme delta ou non, associées à des pointes ou des pointes-ondes plus ou moins paroxystiques. Cet aspect peut être, le plus souvent, localisé, mais quelquefois diffusé à tout un hémisphère.

Au cours des épilepsies diverses non organiques qui peuvent à l'occasion, comporter un foyer d'ondes lentes polymorphes, le tracé E.E.G. diffère cependant de façon importante, en ce sens que les ondes lentes surviennent en bouffées séparées par des intervalles où le rythme de base réapparait.

(quant aux ondes lentes post-critiques qu'on observa au décours d'une crise, elles sont, dans la majorité des cas, monomorphes et laissent, elles aussi, apparaitre le rythme de base. Il faut bien dire cependant que dans quelques cas rares, elles prennent une allure polymorphe et peuvent subsister pendant 3 à 4 semaines, pouvant ainsi poser de délicats problèmes diagnostiques).

Nous ne pouvons cependant considérer que cet aspect de disparition du rythme de base est spécifique de tumeur. Par contre ce que nous pouvons affirmer, c'est qu'il est spécifique de lésion cérébrale. En effet, le même aspect du tracé, en particulier celui où des pointes viennent se mêler aux ondes lentes, est observé au cours des épilepsies organiques non tumorales. C'est ainsi que ce tracé est constaté au décours des syhdromes hémiconvulsions-hémiplégies, où l'apparition d'une hémiplégie après un état de mal convulsif affirme la lésion cérébrale. Le tracé E.E.G., dans ces cas est souvent indiscernable de ceux qui nous ont paru si particuliers au cours des tumeurs

cérébrales, avec notamment la même disparition du rythme de base.

L'E.E.G. ne peut donc apporter au diagnostic que la certitude d'une épilepsie organique, lésionnelle - et pas celle d'une épilepsie tumorale. Mais il est certain qu'un tel tracé observé chez un enfant qui n'a aucune raison apparente d'avoir une lésion cérébrale - ni état de mal convulsif, ni hémiplégie cérébrale infantile, ni méningite néo-natale dans ses antécédents - est, de ce fait même, très suspect d'étiologie tumorale (et il faut se garder de porter trop vite le diagnostic de séquelles de souffrance cérébrale néo-natale).

En définitive, au terme de l'étude de ces 45 cas, que pouvons nous affirmer ?

- Des points négatifs d'abord :

Une comitialité d'origine tumorale peut fort bien évoluer pendant des années sous le masque de crises convulsives isolées, banales.

Elle peut ne comporter que des crises généralisées.

Elle peut être sensible aux thérapeutiques anticomitiales.

Elle peut se modifier dans sa symptomatologie, en affectant un aspect progressivement plus précis à mesure que l'enfant grandit comme toute autre épilepsie.

- Des points positifs ensuite, c'est à dire répondant à la question : chez quel enfant comitial faut il se décider à faire des explorations neuroradiologiques ?

Davantage chez un enfant dont les crises sont vagues, peu précises, dominées par des suspensions du niveau de conscience, des troubles vasomoteurs, des automatismes, que chez un enfant faisant de spectaculaires crises généralisées ou motrices localisées. Sans doute d'autant plus si à ces crises vagues, s'associe un foyer E.E.G. temporal. Peut être davantage aussi si surviennent des manifestations sensitives ou temporales, si la symptomatologie des crises parait s'enrichir rapidement, si deux types de crises coexistent ou si des crises généralisées surviennent secondairement.

A plus forte raison si cet enfant continue à faire des crises fréquentes , malgré le traitement anticomitial, si ses parents signalent des troubles du caractère, si l'enfant se plaint de céphalées localisées.

Le diagnostic de tumeur ne doit pas être repoussé chez un tout jeune nourrisson (notamment devant une hydrocéphalie associée). A l'inverse, il faut s'inquiéter devant un enfant dont la comitialité commence tard (après dix ans).

Tous ces arguments cliniques de suspicion prennent plus de poids, si l'E.E.G. montre un aspect particulier avec disparition du rythme de base, remplacé par des ondes lentes, de rythme delta polymorphe ou par des ondes lentes associées à des pointes. Cet aspect électrique signe de façon quasiment certaine l'organicité de la comitialité - et en l'absence d'un passé neurologique susceptible d'avoir déterminé une lésion grave, on peut dire qu'il est très suspect d'étiologie tumorale.

Enfin, nous voudrions redire que le premier examen à faire et à refaire est la radiographie du crâne.

En conclusion, nous n'avons pas pu définir un type de crise ou un type d'E.E.G. qui réponde à coup sûr à une étiologie tumorale - seule la radiographie simple du crâne, encore faut - il la faire, peut apporter un argument peremptoire dans certains cas. Mais nous avons pu déterminer, nous semble-t-il , sur quel ensemble d'arguments cliniques et électroencéphalographiques, l'étiologie organique d'une comitialité pouvait être soupçonnée, voire affirmée. Et en l'absence d'antécédents particuliers (encore peut il y avoir d'ailleurs des coincidences), cette notion d'étiologie organique oriente singulièrement vers une étiologie tumorale possible. Parfois les arguments convergent vers une certitude presque acquise, parfois aussi, ils sont peu nombreux ou discordants - il faut savoir dans cette deuxième situation ne pas trop attendre que l'évolution vienne éclairer le débat. Il ne faut pas oublier en effet que sur 45 tumeurs, il y avait 16 tumeurs bénignes, et que sur ces 16 tumeurs 11 ont eu une évolution favorable,

tandis que cinq enfants sont décédés en raison du siège de la tumeur une fois, de son volume quatre fois. Dans une proportion importante de cas, le pronostic ne dépend donc que du volume de la tumeur et risque d'être compromis sur le plan vital ou simplement sur le plan fonctionnel ou intellectuel par une intervention trop tardive. Il n'en reste pas moins vrai que dans certains cas, aucun argument ne peut permettre de suspecter l'étiologie tumorale d'une comitialité et que la tumeur se révèle par une complication, déficit moteur ou H.I.C.

Pour terminer, nous dirons que malgré la petite place occupée statistiquement par l'épilepsie tumorale dans l'épilepsie de l'enfant, il importe de se souvenir que 30 à 60 % des tumeurs hémisphèriques et 20 à 30 % de toutes les tumeurs supratentorielles de l'enfant se révèlent par des crises convulsives. Et sans tomber dans l'excès de faire des encéphalographies gazeuses à tout enfant dont la comitialité n'entre pas dans un schéma précis, il nous semble qu'en présence des arguments cliniques et électroencéphalographiques isolés au cours de cette étude, on est en droit de suspecter une tumeur.

B I B L I O G R A P H I E

-:-:-:-:-

ALAJOUANINE T., RONDOT P., LAPLANE D., CASTAIGNE P.

Epilepsie tumorale
Revue du Praticien 1959-9 - 1409 - 1412

BACKUS R.E., MILLICHAP J.G.

The seizures as a manifestation of intracranial tumor in childhood
Pediatrics 62 - 29 - n° 6 978 - 984

BAILEY P., BUCHANAN D.N., BUCY P.C.

Intracranial tumors of infancy and childhood
Chicago : University of Chicago Press, 1939

BARTINI F., MILONE F.

Resarch on epilepsy in cerebral meningiomas
Minerva Neurochir , Torino Juil-Sept 1958 154 - 158

BUCHANAN D.

Intracranial tumors in infancy and childhood
Am. J. of Surgery - 1957 - 93 n° 6 935 - 941

CHAPTAL J., JEAN R.

Tumeurs cérébrales de l'enfant - (14 cas)
Archives E. de Péd 1954 11 n° 6 657 - 659

CUSHING H.

Tumeurs intracraniennes (2000 cas)
Masson Ed. 1937

ECTORS L.

La localisation des tumeurs cérébrales et l'étiologie de l'épilepsie
Acta neurol. Belg. 1962 62/10 939 - 943

FALCONER M.A., KENNEDY W.A.

Epilepsy due to small focal lesions with bilateral spike - discharging faci.
J. Neurol. Neurosurg Psych. 1961 - 24 - 205 - 212

FAURE C., LEFEBVRE J., PEREZ J.

Signes radiologiques des tumeurs cérébrales de l'enfant
Annales Radiol. 1959, 11 (I-II), 41 - 70

FESSARD C.

Tumeurs cérébrales des deux premières années de la vie
Thèse Paris 1964

FONTAN A.

A propos des T C du nourrisson
J. Med Bordeaux 1952 129 n° 10 859 - 864

FRENCH L.A.

Brain tumors in children
Minnesota Med Aug. 1948 - 31 867 - 874

GONZALEZ D., ELDVIGE A.R.

On the occurence of epilepsy caused by astrocytoma of the cerebral hemispheres
J. Neuro surg. 1962, 19 - 470- 482

GUVENER A., BAGGHI B.K., KAOI K.A., CULHOM H.D.

Mental and seizure manifestations in relation to brain tumors
A statistical study. Epolepsia 1964 5/2 166 - 171

HUBER Z.

Epilepsy as an only symptom of brain tumor
Neurol. Neurochir. Psychiatr. Pol. Mai 1966, 16, 597 - 602

HUBERT V.M.

Processus expansifs intracraniens et encéphalopathies chroniques de l'enfant
Thèse Marseille 1968

KEITH H.M., CRAIG W.Mc K., KERNOHAN J.W.

Brain tumors in children
Pediatrics June 1949 - 3 - 839 - 844

KELLAWAY P., CONN H.F.

Electroencephalography in the diagnosis and management of the epilepsies
M. Clin. North America 1958 - 42 - 439

LENNOX W.G.

Epilepsy and related disorders
Tome II Little Brown Ed. Boston

LOW N.L., CORREL J.W., HAMMILL J.F.

Tumors of the cerebral hemispheres in children
Archives of Neurology 1965 - 13/5, 547 - 554

LUND M.

Epilepsy in association with intracranial tumor
Acta Psychiat. Scand. 1952 suppl. 81 (149)

MADSEN J.A., BRAY P.F.

The coïncidence of diffuse EEG spike wave paroxysms and brain tumors
Neurology 1966 - 16 546 -555

MARSAN C.A., LEWIS W.R.

Pathologic findings in patients with "centrencephalic" electro encephalographic patterns
Neurology 1960 10/10 922 - 930

MASQUIN A.

Tumeurs cérébrales évoluant au long cours sous le masque d'une épilepsie solitaire
Thèse Lyon 1966

MATSON D.D.

Benign intracranial tumors of childhood
New England J. Med. 259 - 330 1958

MILLER R.H., CRAIG W. Mc, KERNOHAN J.W.

Supratentorial tumors among children
Arch. Neurol. Psych. Decembre 52 n° 6 p 797 - 814

MILLICHAP J.G., BICKFORD R.G., MILLER R.H., BACKUS R. E.

Electroencephalography in children with intracranial tumors and seizures
Neurology 1962, 12, 329 - 336

ODOM G.L., DAVIS C.H., WOODHALL B.

Brain tumors in children : clinical analysis of 164 cas
Pediatrics 18 : 856 1956

PAILLAS J.E., BONNAL J., CORRIOL J.

Etude sur l'épilepsie des tumeurs cérébrales (à propos de 170 observations)
Rev. Neurol. 1953 T. 38 n° 1 18 - 29

PAILLAS J.E., GASTAUT H., TAMALET G.

Epilepsie des tumeurs temporales
Sem. des Hôpitaux de Paris 1950. 26 - 49 2380 - 2387

PENFIELD W., JASPER H.

Epilepsy and the fonctional anatomy of the human brain
Little Brown Ed. Boston

RASMUSSEN T., BLUNDELL J.,

Epilepsy and brain tumor
Clin. Neurosurg 1961 7 138 - 156

RATH F.

Symptomes précoces dans 75 cas de tumeurs cérébrales chez l'enfant
Mschr. Kinderh. Avril 1966 11 - 4 n° 4 154 - 155

SACREZ R., TERRADE R., KOETGENS J.

51 cas de tumeurs cérébrales
Pédiatrie 1961 16 n° 6 555 - 564

SMITH A.B.

Brain tumors in children
Radiology Mai 1952, 58 n° 5 688 - 695

STERN R. O.

Cerebral tumors in children
A pathologic report. Arch. Dis. Childhood 1937 - 12 - 291

WHITE J.C., LIU C.T., MIXTER W.J.

Focal epilepsy : a statistical study of its causes
New Engl. J. Med. 238 - 891 1948

ZULCH K.J.

Les tumeurs cérébrales de l'enfant
Ztschr. ges. Neurol. Und Psychiatr. 161 183 1938

Vu, le Président de Thèse :

Professeur S. THIEFFRY.

Vu, le Doyen de la Faculté :

Professeur G. BROUET

Vu et Permis d'Imprimer :

Le Recteur de l'Académie de Paris

J. ROCHE.